



# UniSALESIANO

*Livro do Centro Universitário Católico Salesiano Auxilium - Araçatuba (São Paulo)*

## Princípios Elementares em Sistema Nervoso

# Acidentes Vasculares Encefálicos

**Dr. Marco Túlio França**



**1ª Edição  
2024**

# UniSALESIANO

---

*Livro do Centro Universitário Católico Salesiano Auxilium - Araçatuba (São Paulo)*

## Princípios Elementares em Sistema Nervoso



## Acidentes Vasculares Encefálicos

**Dr. Marco Túlio França**

**1ª Edição**  
2024

**MSMT UniSALESIANO Araçatuba**

Rodovia Senador Teotônio Vilela, 3.821 - Jardim Alvorada - Araçatuba - SP - Brasil

Tel. (18) 3636-5252 - Fax (18) 3636-5274

E-mail: [unisalesiano@unisalesiano.com.br](mailto:unisalesiano@unisalesiano.com.br)

Site: [www.unisalesiano.edu.br](http://www.unisalesiano.edu.br)

**Projeto Editorial**  
MSMT - UniSALESIANO

**Reitor e Diretor-Geral**  
Pe. Paulo Fernando Vendrame

**Pró-Reitor de Ensino, Pesquisa e Pós-Graduação**  
Prof. Dr. André Luís Ornellas

**Coordenador do Curso de Medicina**  
Prof. Dr. Antônio Henrique Poletto

**Produção e Revisão de Textos**  
Prof. Me. Fernando Sávio  
Dr. Marco Túlio França

**Capa e Projeto Gráfico**  
Rosiane Cerverizo

**Ficha catalográfica elaborada pela Biblioteca Papa João Paulo II - UniSALESIANO  
- Campus Araçatuba - SP**

França, Marco Túlio, 1960  
F814p Príncípios elementares em sistema nervoso: Acidentes Vasculares Encefá-  
licos / Dr. Marco Túlio França 1.ed. – Araçatuba: UniSALESIANO, 2024.  
123p.

ISBN nº 978-65-87577-08-1

1. Sistema nervoso 2. Sistema nervoso – princípios elementares 3. Acidente  
vascular encefálico (AVE) 4. Neurologia 5. Acidente vascular cerebral(AVC) I.  
França, Marco Túlio II. Título

CDU 616.8

## **APRESENTAÇÃO**

Com grande satisfação, apresento o mais recente livro do neurocirurgião e professor do Curso de Medicina do UniSALESIANO, Dr. Marco Túlio França, intitulado “Acidentes Vasculares Encefálicos”. Os acidentes vasculares encefálicos representam um desafio médico significativo, impactando a vida de inúmeras pessoas em todo o mundo. Segundo a Sociedade Brasileira de Neurologia, no Brasil, milhares de indivíduos são afetados por essa condição, exigindo uma compreensão aprofundada, diagnóstico preciso e tratamentos eficazes.

Neste livro, o Dr. Marco Túlio França conduz os leitores por uma jornada de conhecimento e expertise, oferecendo uma visão abrangente sobre os acidentes vasculares encefálicos. Sua experiência como neurocirurgião e educador médico se reflete em uma abordagem acessível e informativa para lidar com esse tema complexo. Cada página deste livro contém fonte de informações para profissionais de saúde, estudantes de medicina e aqueles afetados por esta condição.

Acreditamos que esta obra contribuirá significativamente para o entendimento e tratamento dos acidentes vasculares encefálicos, promovendo uma melhoria na qualidade de vida daqueles que enfrentam esse desafio diariamente. Que este livro seja uma fonte valiosa de conhecimento e um guia compassivo para todos que buscam compreensão e alívio dos acidentes vasculares encefálicos.

**Prof. Dr. André Luis Ornellas**

Pró-Reitor de Ensino, Pesquisa e Pós-Graduação

## **SOBRE O AUTOR**

*por Rosiane Cerverizzo e Monique Bueno*



Graduado em Medicina, em 1983, pela Faculdade de Medicina do Centro de Ensino Superior de Valença (CESVA), Valença (RJ), **Dr. Marco Túlio França** trilhou um caminho de excelência desde o início.

Com uma Residência Médica pelo Instituto Nacional de Assistência Médica da Previdência Social (INAMPS-Ministério da Educação e Cultura), Hospital do Andaraí, Rio de Janeiro - RJ, em 1988, ele solidificou seus conhecimentos e habilidades, preparando-se para uma carreira de impacto na medicina. O reconhecimento de sua expertise veio com a obtenção do Título de Especialista pela Associação Médica Brasileira (AMB) e sua posição como Membro Titular da Sociedade Brasileira de Neurocirurgia.

Seu compromisso com a neurocirurgia também se estendeu ao seu papel como Presidente do Departamento de Neurocirurgia da Associação Paulista de Medicina (APM), demonstrando sua liderança e dedicação à profissão.

Ao longo dos anos, atuou como Vice-Presidente da Associação dos Neurocirurgiões de São Paulo (SONESP) e como Secretário Geral da So-

cidade Brasileira de Neurocirurgia. Além disso, desempenhou um papel fundamental como Secretário Executivo da Federação Latino-Americana de Sociedades de Neurocirurgia (FLANC) e como Diretor da Sociedade de Cirurgia Neurológica del Cono Sur, ampliando sua influência e impacto internacional.

A paixão pela educação também foi evidente em sua carreira acadêmica, tendo sido Professor de Neurologia no Centro de Ensino Superior de Valença RJ (CESVA) e Neurocirurgião do Hospital Unimed Araçatuba-SP.

A profundidade de seu conhecimento é refletida em seu papel como Professor do Caderno de Sistema Nervoso do Centro Universitário Católico Salesiano Auxilium – UniSALESIANO – Araçatuba-SP. Sua história é um exemplo inspirador para todos na área da medicina, mostrando que o compromisso com a excelência, a educação e a inovação pode moldar um legado duradouro.

## **AUTOR REVISOR**

Graduado em Medicina pela  
Universidade Federal de Juiz de Fora

Título de Especialista em Neu-  
rologia pela Universidade Federal de  
São Paulo (UNIFESP) - MEC

Título de Especialista em Medi-  
cina de Urgência pela Associação Mé-  
dica Brasileira (AMB)

Título de Especialista em Clí-  
nica Médica pela Associação Médica  
Brasileira (AMB)

Mestrado em Neurologia pela  
Universidade do Estado do Rio de Ja-  
neiro (UERJ) - MEC

Professor de Neurologia e Neuroanatomia do UniSalesiano, Cam-  
pus de Araçatuba-SP.



## AUTOR REVISOR


Graduado em Medicina pela Universidade de Marília (UNIMAR)

Título de Especialista em Clínica Médica pela Santa Casa de Misericórdia de Araçatuba – SP, Residência Médica – MEC

Título de Especialista em Cardiologia pelo Hospital das Clínicas da Faculdade de Medicina de Marília (FAMEMA) – SP, Residência Médica – MEC

Preceptor da Residência de Clínica Médica, Setor de Urgência e Emergência da Santa Casa de Misericórdia de Araçatuba - SP

Preceptor do Internato do Curso de Medicina do UniSalesiano, no Setor de Urgência e Emergência da Santa Casa de Misericórdia de Araçatuba – SP





## AGRADECIMENTO

Seguindo as palavras de São Tomaz de Aquino, gostaria de agradecer a todos os colegas que colaboraram comigo discutindo os tópicos aqui apresentados, menção especial à **Dra. Fabiani Honorato** (médica neurologista), aos **Drs. Marcelo Spegiorim Moreno** e **Vinícius Nakad Orsati** (médicos intensivistas) e à equipe de Neurorradiologia com que tenho a honra de trabalhar, composta pelos **Drs. Tales Albuquerque** e **Vitor Fornazari**, os quais forneceram, além de conhecimento técnico, imagens de seus arquivos pessoais, enriquecendo essa publicação.

*Medicina se faz em equipe!*

**Marco Túlio França**

## DEDICATÓRIA

*Dedico essa publicação à toda equipe de produção do UniSALESIANO sem os quais não seria possível a realização desse projeto. Meu obrigado a cada um de vocês por me permitirem estar com esse time!*



## **PREFÁCIO**

*Sejam todos bem-vindos a mais essa publicação da série **Princípios Elementares em Sistema Nervoso**, agora com o tópico **Acidentes Vasculares Encefálicos**. Seguindo a mesma filosofia das publicações anteriores, esse e-book é voltado para o aluno em formação, e para os médicos generalistas que queiram rever os conceitos básicos sobre o tema, todavia, no que diz respeito aos meios de tratamento, procuramos reunir as últimas referências, consensos e diretrizes e assim facilitar uma consulta rápida e simples, otimizando o aprendizado e atendimento de nossos pacientes.*

*Tenham todos uma boa leitura!*

**Dr. Marco Túlio França**

Neurocirurgião

## ÍNDICE

<b>Fatores de Risco .....</b>	<b>16</b>
<b>Classificação e Diagnóstico.....</b>	<b>20</b>
<b>Atendimento Pré-Hospitalar .....</b>	<b>23</b>
<b>Admissão Hospitalar .....</b>	<b>25</b>
<b>Acidentes Vasculares Isquêmicos .....</b>	<b>27</b>
<b>Introdução.....</b>	<b>28</b>
<b>Quadro Clínico .....</b>	<b>33</b>
<b>Conduta Frente a um possível AVC Isquêmico .....</b>	<b>35</b>
<b>Trombólise Farmacológica .....</b>	<b>39</b>
<b>Trombectomia Mecânica.....</b>	<b>46</b>
<b>Complicações das Terapias de Reperusão .....</b>	<b>50</b>
<b>Indicações de Hemicraniectomia Descompressiva Precoce.....</b>	<b>52</b>
<b>Investigação Etiológica - Exames Complementares .....</b>	<b>60</b>
<b>Prevenção Secundária.....</b>	<b>62</b>
<b>Conduta Frente a um Ataque Isquêmico Transitório (AIT) .....</b>	<b>67</b>
<b>Acidentes Vasculares Hemorrágicos.....</b>	<b>69</b>
<b>Introdução / Etiologia .....</b>	<b>70</b>
<b>Classificação.....</b>	<b>78</b>
<b>Hemorragia Subaracnoide (HSA).....</b>	<b>79</b>
<b>Quadro Clínico .....</b>	<b>80</b>
<b>Diagnóstico .....</b>	<b>83</b>
<b>Complicações.....</b>	<b>86</b>
<b>Hemorragia Intraparenquimatosa (HIP) .....</b>	<b>95</b>
<b>Quadro Clínico .....</b>	<b>97</b>
<b>Diagnóstico .....</b>	<b>98</b>
<b>Complicações.....</b>	<b>86</b>
<b>Tratamento Cirúrgico dos Acidentes Vasculares Encefálicos .....</b>	<b>105</b>
<b>Craniotomia.....</b>	<b>107</b>
<b>Craniectomia.....</b>	<b>109</b>

<b>Derivação (Liquórica) Ventricular .....</b>	<b>110</b>
<b>Banco de Imagens - Principais Tipos de Acidentes Vassculares..</b>	<b>111</b>
<b>Trombose Venosa Cerebral (TVC).....</b>	<b>115</b>
<b>Referências .....</b>	<b>119</b>

## INTRODUÇÃO

Denomina-se Acidente Vascular Encefálico (AVE), qualquer transtorno do funcionamento do encéfalo consequente a um problema em sua nutrição sanguínea, podendo ele ser ocasionado pela obstrução de um vaso sanguíneo, gerando assim uma falta de aporte de oxigênio e nutrientes para aquele tecido por ele irrigado, isto é, uma *isquemia*, ou pela ruptura de um vaso, gerando consequentemente uma *hemorragia* no local, agredindo diretamente o tecido adjacente, e, por consequência, acarretando prejuízo à sua nutrição.

É mais comumente chamado de Acidente Vascular Cerebral (AVC) visto que na maioria das vezes ocorre no cérebro, e assim será nomeado nesta publicação.

De acordo com o Manual de Rotinas para Atenção ao AVC do Ministério da Saúde do Brasil (1), as doenças cerebrovasculares ocupam no Brasil, e no mundo, o segundo lugar em doenças que mais acometem vítimas com óbitos, perdendo apenas para as doenças cardiovasculares, daí a importância em medidas preventivas de saúde pública, no sentido de diminuir a incidência deles.

Segundo o que publicou Isabela Bensenor (2) em 2015, existe uma prevalência de AVC no Brasil de 1,6% para homens e 1,4% para mulheres, sendo que os homens evoluíram com um percentual de 29,5% de incapacidade, e as mulheres de 21,5%.

Conhecida como uma doença de adultos, sobretudo os mais idosos, o AVC pode acometer também crianças, em uma incidência que varia de 2,5 a 13 casos a cada 100 mil crianças por ano, conforme dados da Sociedade Brasileira de Neurocirurgia Pediátrica (3).

De uma maneira geral, os acidentes vasculares cerebrais não são bem uma doença, e sim complicação de uma doença pré-existente, tais como, hipertensão arterial, diabetes, dislipidemia, obesidade, anemia fal-

ciforme, tumores cerebrais, vasculites e outras.

Esses eventos podem ocorrer de maneira silenciosa, quando afetam uma área pequena, sem função objetiva, ou podem se manifestar pela ocorrência aguda de alguma manifestação neurológica, tais como paralisia e/ou alterações da sensibilidade em algum lado do corpo (membros e/ou face), dificuldade para falar, perda de parte do campo visual (hemianopsia), tonturas, incoordenação dos membros e da marcha, cefaleia explosiva, vômitos, sinais de irritação meníngea, confusão mental, rebaixamento do nível de consciência, etc...

A mortalidade está em torno de 15% para os acidentes isquêmicos e 40% para os hemorrágicos.

É importante ter em mente que ***todo sintoma e/ou sinal neurológico, espontâneo (isto é, não traumático) de início súbito, pode ser de causa vascular!***

# **FATORES DE RISCO**



São aqueles que propiciam a ocorrência de um AVC, e são divididos em **não modificáveis**, como etnia, idade, gênero, e **modificáveis**, onde a medicina pode agir preventivamente.

## **FATORES MODIFICÁVEIS:**

### **Hipertensão Arterial**

Principal fator de risco, quando não controlada, principalmente para os acidentes vasculares hemorrágicos.

### **Diabetes Mellitus**

A concentração elevada da glicose dentro dos vasos sanguíneos provoca lesão do endotélio vascular propiciando a trombose local e conseqüente obstrução vascular gerando isquemia.

### **Dislipidemias**

A elevação da concentração de gorduras no sangue como triglicérides e colesterol (sobretudo a fração LDL, associada ou não a redução da fração HDL) predispõe a formação de placas ateromatosas na parede dos vasos sanguíneos o que propicia trombose local e, se sofrerem ulcerações, estas se tornam fontes emboligênicas, gerando isquemia à distância.

### **Doenças cardíacas em adultos**

Problemas como arritmias, infarto do miocárdio, transtornos das válvulas cardíacas, Doença de Chagas, dentre outras, podem gerar a formação de trombos (coágulos) dentro das cavidades cardíacas e serem deslocados pela corrente sanguínea para outra parte do corpo (embolia), provocando uma obstrução vascular e conseqüente isquemia.

### **Tabagismo**

As substâncias inaladas com a queima do tabaco geram vasoconstrição aumentando a pressão arterial e aceleram o processo de arteriosclerose, elevando o risco de AVC, sendo este um importante fator modificável na saúde pública.

## **Obesidade**

Aumenta indiretamente o risco, visto que, na realidade, a obesidade facilita o desenvolvimento de diabetes e hipertensão arterial. Ainda, é frequente a associação da obesidade com apneia do sono, a qual, pelo regime gerado de hipoxemia durante o sono, se constitui um fator de risco, sobretudo para acidentes vasculares durante o sono.

## **Sedentarismo**

Também age indiretamente, podendo levar à obesidade, e por consequência à hipertensão e ao diabetes.

## **Anticoncepcionais Hormonais**

Facilita a ocorrência de trombose por possíveis mecanismos relacionados a coagulação do sangue, haja visto o aumento expressivo das trombozes venosas cerebrais após a popularização do uso deste tipo de anticoncepcionais.

O uso desses medicamentos, associado ao tabagismo, aumenta o risco em demasia.

O uso dessas substâncias em pacientes portadores de migrânea com aura, principalmente naqueles tabagistas, aumentam exponencialmente a possibilidade de um acidente vascular cerebral, como dizem alguns autores, *“migrânea com aura + tabagismo + contraceptivos hormonais = bomba relógio!”*

## **FATORES NÃO MODIFICÁVEIS:**

### **Idade**

Quanto maior a idade, maior o risco. Cerca de 75% dos AVCs ocorrem em pessoas com mais de 65 anos.

### **Etnia**

Os afrodescendentes apresentam maior prevalência.

### **Gênero**

Até a quarta década de vida os homens apresentam uma maior propensão; da quinta década em diante o risco é praticamente igual.

### **História Prévia de Doença Vascular**

O fato de a pessoa já ter tido uma doença vascular prévia, cerebral ou não (infarto do miocárdio, isquemia em membros) demonstra propensão do mesmo para um possível novo evento vascular.

### **Em pacientes jovens e crianças**

Devemos sempre pensar em causas congênitas como malformações vasculares que podem romper gerando hemorragia; anemia falciforme, onde ocorre a lesão do endotélio vascular gerando trombose local, ou até mesmo propiciando o desenvolvimento de aneurismas cerebrais; transtornos da coagulação do sangue podendo haver estado de hipercoagulabilidade e conseqüente trombose; doenças autoimunes gerando vasculite e oclusão vascular, doenças cardíacas congênitas e adquiridas e, até mesmo, traumatismos cranianos.

# **CLASSIFICAÇÃO E DIAGNÓSTICO**

São classificados em dois tipos básicos, os **isquêmicos**, quando ocorre uma obstrução vascular e o tecido irrigado por aquela artéria fica sem sangue, “isquemiado”, e os **hemorrágicos**, quando ocorre uma ruptura vascular e consequente hemorragia. A suspeita diagnóstica é sempre clínica, com a ocorrência de algum sintoma relacionado às funções encefálicas, de início súbito, devendo ser confirmado por exames de imagem e, se necessário, exame do líquido cefalorraquidiano.

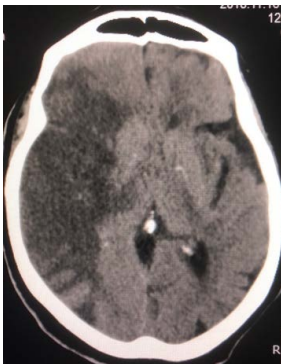
### **Tomografia Computadorizada de Crânio**

Exame de escolha para o diagnóstico devido à sua rapidez, e pela imediata definição de um quadro hemorrágico, onde podemos observar uma imagem hiperdensa (branca) em relação ao restante do parênquima cerebral.

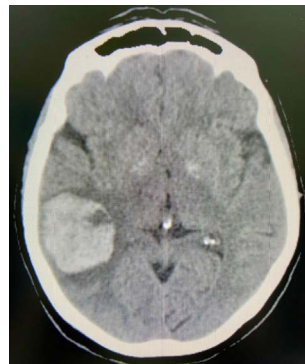
Os sinais de uma isquemia podem demorar até 24hs para aparecerem, onde observamos uma imagem hipodensa (escura) em relação ao restante do parênquima cerebral.

Essas imagens ocorrem devido a mudança da densidade do tecido. O coágulo apresenta uma densidade maior que o tecido cerebral, dificultando a passagem dos Raios X, e assim eles sensibilizam, “queimam”, menos o filme. Já nas isquemias, ocorre uma necrose de liquefação, ou seja, a densidade fica mais próxima da água, permitindo que os Raios X sensibilizem, “queimem”, mais o filme.

ISQUEMIA



HEMORRAGIA



### **Imagem por Ressonância Magnética**

É um exame com maior acurácia para a detecção de isquemias logo no início de sua instalação, contudo, o tempo gasto para a sua realização é maior (cerca de 30 minutos), o que é um fator complicador para determinadas medidas emergenciais, tais como a trombólise. Existe uma situação especial, o chamado "*Wake Up Stroke*" em que ela pode ser essencial, como veremos adiante.

### **Punção Lombar para exame do Líquor (presença de sangue)**

Realiza-se quando o exame de neuroimagem é normal, mas é alta a suspeita de Hemorragia Subaracnoide, como veremos adiante.

# **ATENDIMENTO PRÉ-HOSPITALAR**

É clássica a frase “*tempo é cérebro*”! Estima-se que, em casos de isquemia, ocorra uma morte de cerca de 1,9 milhões de neurônios por minuto, assim a orientação da população para suspeitar de um acidente vascular encefálico é uma atividade essencial na saúde pública. Um estudo realizado no Brasil entre os anos de 2004 e 2005 mostrou que 22% da população não sabia reconhecer os sinais de alerta de um acidente vascular (4).

Um termo usado em inglês é *FAST*, fazendo menção à paralisia facial “*Face*”, força nos braços “*Arms*”, alteração da fala “*Speech*”, e que o tempo “*Time*” é essencial para chamar o atendimento médico. Mais recentemente foram adicionadas mais duas letras B e E, relativos a desequilíbrio, “*Balance issues*”, e perda do campo visual, “*Eyesight changes*”, tornando-se *BE FAST*.

No Brasil, usa-se muito a palavra SAMU, fazendo uma alusão ao Serviço de Atendimento Médico de Urgência, onde as letras representam: **S**orrir (paralisia facial), **A**braçar (força nos braços), **M**úsica (cantar para avaliar a fala), **U**rgência (ligar urgente para o SAMU – 192).

Já no atendimento pré-hospitalar, podemos tentar diagnosticar algumas situações clínicas que podem mimetizar um acidente vascular cerebral. Alguns autores apontam que em até 19%, os quadros suspeitos de AVC podem ser devidos à outras etiologias (5), sendo as principais, ***hipoglicemia, crises epiléticas, migrânea e sepsis***.



**ADMISSÃO HOSPITALAR  
ESTABILIZAÇÃO CLÍNICA**

De imediato à admissão hospitalar, caso seja disponível, deve ser acionado o protocolo de AVC da instituição e o paciente deve ser colocado na sala de emergência, ou unidade própria (“Stroke Center” – Unidade de AVC), com objetivo primário de estabilização clínica, ou seja, monitorização dos sinais vitais, glicemia, saturação de O<sub>2</sub> e confirmação da presença de sinais e sintomas indicativos de um AVE, e com isso, viabilizar a realização de exame de imagem o mais precocemente possível, pois este que irá definir o tipo de AVC e a conduta a ser seguida.

Na grande maioria das vezes, suspeitamos clinicamente sobre o tipo de AVC, visto que é frequente a ocorrência de cefaleia e vômitos nos hemorrágicos enquanto nos isquêmicos estes são raros, porém, ***isto não é uma regra***, sendo assim, essencial o exame de imagem.

A tomografia computadorizada é o exame inicial de escolha, visto sobretudo a sua rapidez na execução, pois, como já dito, estima-se que nos casos de isquemias ocorre uma morte de cerca de 1,9 milhões de neurônios por minuto!

O diagnóstico de uma hemorragia na tomografia é feito de maneira imediata ao evento, mostrando-se como uma área hiperdensa (branca), dentro do parênquima cerebral, dentro dos ventrículos ou no espaço subaracnoideo, nos casos de hemorragia subaracnoidea. Já nos casos de isquemia, podemos ter inicialmente uma tomografia normal e a imagem isquêmica, hipodensa, escura, pode demorar horas para aparecer.

Assim, fica claro que a principal finalidade do exame de imagem é excluir outras doenças, como tumores, hematomas subdurais, e definir o tipo de acidente vascular, para que a conduta adequada seja adotada o mais rápido possível.

# **ACIDENTES VASCULARES ISQUÊMICOS**

## INTRODUÇÃO

Os **AVCs isquêmicos** representam cerca de **70% a 80%** dos acidentes vasculares encefálicos, afetando mais mulheres do que homens, sobretudo na faixa etária mais jovem, entre 18 e 35 anos, onde estudos mostram uma incidência 44% maior de isquemias em mulheres (6).

O cérebro, representa cerca de apenas 02% do peso corporal (1,4Kg a 1,5Kg), no entanto demanda 15% do débito cardíaco, cerca de 50ml/100g/minuto. Cerca de 20% do consumo total de O<sub>2</sub> (3,0ml a 3,8ml/100g/min) e de 25% do consumo total de glicose (5mg/100g/min) pelo corpo se dá no encéfalo.

A interrupção completa de fluxo sanguíneo cerebral leva a morte neuronal entre 5 e 10 minutos. Apenas uma redução do fluxo pode comprometer a função neuronal, porém existe a possibilidade de uma viabilidade do tecido afetado por mais tempo caso não tenha ainda ocorrido a morte neuronal.

Assim, se o fluxo for prontamente reestabelecido, sem que tenha ocorrido morte celular (as células ficaram apenas com sua função comprometidas, mas não mortas), a função pode ser completamente recuperada.

Define-se como “core” a área isquêmica principal (ou “área de sombra”, que significa sombra), e a área adjacente à esta é denominada de “área de penumbra”, na qual existe um fluxo reduzido, mas que possivelmente mantém a vitalidade neuronal, portanto, um dos objetivos da terapia emergencial é evitar a morte neuronal nessas áreas de penumbra, minimizando assim as sequelas decorrentes do evento.

## ETIOLOGIA

Em 1998, foi publicado no JAMA (7) os resultados de um estudo clínico para se avaliar a eficácia de uma heparina de baixo peso no desfecho final dos acidentes vasculares isquêmicos, estudo esse denominado TOAST (*Trial of ORG 10,142 in Acute Stroke Treatment*), sendo que a letra “O” representava a substância em estudo “ORG 10,142” (*danaparoid sodiun / Orgaran*). Nesse trabalho, as etiologias dos AVCs isquêmicos foram classificadas, de maneira sistematizada. O estudo demonstrou ineficácia da substância, todavia a classificação criada é utilizada até hoje e conhecida como a Classificação de TOAST, a qual divide a etiologia dos acidentes isquêmicos em *Cardioembólicos, Aterosclerose de Grandes Vasos Arteriais, Oclusão dos Pequenos Vasos Perforantes, Outras Causas e Causas Indeterminadas*, como veremos a seguir.

### **Embolia Cardiogênica**

Cerca de 20% dos AVCs isquêmicos devem-se a oclusão vascular provocada por êmbolos de origem cardíaca. A principal causa geradora de risco para a formação de trombos cardíacos e consequente embolia é a fibrilação atrial, onde o fluxo de sangue alterado dentro do coração, especificamente no átrio esquerdo, pode propiciar a formação deles.

Disfunções da parede do coração como por exemplo ocorre nas miocardiopatias dilatadas, e nos infartos (ocasiona uma hipocinesia da parede), além das lesões estruturais das válvulas cardíacas, podem também propiciar a formação de trombos.

Durante a circulação fetal, o sangue passa através de uma estrutura chamada Forame Oval que se localiza no septo interatrial, a qual se fecha imediatamente após a criança começar a respirar, todavia, em algumas pessoas, esse forame pode permanecer patente, isto é, mantendo a comunicação entre os ventrículos. Uma pessoa portadora de varizes de membros inferiores pode desenvolver trombose e consequente embolia; o trombo, carregado pela corrente sanguínea, chega ao coração, e de lá vai para os pulmões ocasionando assim a chamada embolia pulmonar, mas,

se o forame oval estiver patente, ou seja, pérvio, o êmbolo pode passar do átrio direito para o átrio esquerdo, e de lá ir para o ventrículo esquerdo e chegar a circulação cerebral provocando a obstrução de um de seus vasos. A isso chamamos de embolia paradoxal. Outra causa de geradora de embolia são as infecções intracavitárias (endocardites).

O diagnóstico se faz com exames de Eletrocardiograma, para detectar a presença de arritmias, Rx de Tórax onde avaliamos o tamanho do coração e possíveis miocardiopatias dilatadas, e exame de ultrassonografia do coração, chamado Ecocardiograma que pode ser realizado através da parede torácica (Transtorácico) ou por dentro do esôfago (Transesofágico), com a finalidade de se detectar trombos intracavitários, lesões valvares, forame oval patente, hipocinesia de parede, e outros. O exame de HOLTER 24hs está indicado para avaliar possível quadro de fibrilação atrial. Pesquisa de sinais infecciosos, através de exames de sangue, também é imperativa, ainda mais se houver febre.

### **Aterosclerose de Grandes Artérias**

Constitui uma das principais causas de AVC isquêmico (cerca de 25%), caracterizada pela deposição de placas gordurosas na parede dos vasos. Podem acometer grandes artérias intracranianas (artérias principais do Polígono de Willis) e extracranianas (artérias carótidas e vertebrais). É propiciada pela hipertensão arterial, diabetes mellitus, dislipidemias, tabagismo, idade avançada, e até mesmo predisposição familiar.

A placa de gordura se faz na parede desses vasos, entre as túnicas muscular e íntima. Com o aumento da placa, a camada íntima (endotélio) se rompe e ocorre a deposição de plaquetas por cima da placa exposta e conseqüente formação de um trombo (coágulo) no local da lesão endotelial. Este trombo pode ocluir o vaso naquele local (o que se chama de trombose vascular), ou desprender-se da parede do vaso e ser levado pela corrente sanguínea (o que se chama de embolia), até que este coágulo (agora chamado de êmbolo) oclua um vaso de menor calibre.

Seu diagnóstico se faz pela realização de exame de imagem dos

vasos do pescoço, sendo o mais comumente utilizado o Ultrassom desses vasos. Podemos também lançar mão da Imagem por Angio-Ressonância, Angio-Tomografia, e Arteriografia, onde injeta-se um meio de contraste diretamente na artéria, através de cateterismo do vaso.

### **Infartos Lacunares por Obstrução de Vasos Perfurantes**

Ocorre por obstrução das pequenas artérias que penetram no tecido encefálico, geralmente, conseqüentes a microateromatose, acometendo o óstio dessas artérias, provocando o comprometimento nutricional de pequenas áreas, sobretudo nos núcleos da base do cérebro.

O diagnóstico é feito por exames de imagem, sobretudo tomografia, que mostra uma ou mais lesões, de tamanho inferior a 15 mm. Não obstante o tamanho da lesão, toda investigação dos vasos cervicais e do coração deve ser realizada, bem como os exames hematológicos de rotina.

A seguir, outras causas de AVCs isquêmicos.

Uma das principais causas de AVE isquêmicos em jovens é a **Dissecção Arterial** que pode ocorrer tanto nas artérias carótidas como no sistema vertebro-basilar. Nesses casos, ocorre uma separação entre as túnicas média (muscular) e interna (íntima) dos vasos cervicais, gerando problemas oclusivos. Em pessoas com menos de 30 anos que sofrem um AVC, a dissecção arterial pode ser a causa em até 20% dos casos, de acordo com algumas estatísticas. Em idosos, está em torno de 2%. O diagnóstico se faz por exame de imagem dos vasos cervicais, por Angio-Ressonância, Angio-Tomografia ou ultrassonografia.

Podem ser de causa traumática, por exemplo, em acidentes de carro (incluindo lesões ocasionadas na região cervical pelo cinto de segurança), pela prática de lutas marciais, e de ocorrência espontânea, principalmente em pacientes portadores de doenças do colágeno, tais como Lupus, Síndrome de Marfan, Fibrodisplasia, Vasculites e outras.

Chama atenção nesses casos a presença de **dor intensa, inédita,**

**unilateral.** Quando a dor é cervical, assemelhando-se a um torcicolo, e na presença de sintomas do território vertebro basilar (tonturas, disbasia e dismetria) devemos pensar em dissecação de artéria vertebral. Quando a dor é facial, e com presença de sintomas do território carotídeo (déficit sensitivo-motor contralateral, afasia) devemos pensar em dissecação de artéria carótida.

De incidência mais rara, encontramos ainda como causa de AVCs, **anemia falciforme** (hemácias deformadas lesam o endotélio), **doenças congênitas** como Doença de Fabry (enfermidade congênita ligada ao Cromossomo "X"), CADASIL (angiopatia cerebral autossômica dominante), estados de **hipercoagulabilidade sanguínea/trombofilia** (Síndrome do Anticorpo Anti-Fosfolípídeo, Deficiência de Proteína C, Proteína S, Antitrombina III, Fator V (cinco) de Leiden, mutação g20210a do gene da protrombina)

Alguns estados clínicos como **final de gravidez e puerpério**, podem evoluir com um estado de hipercoagulabilidade, gerando processos trombóticos, porém estão mais associados a trombose do sistema venoso cerebral.

Ainda, o uso de **contraceptivos**, drogas como **cocaína** e **heroína**, e doenças infecciosas como **sífilis**, além das, já citadas, doenças do colágeno (Lupus, Síndrome de Marfan, Fibrodisplasia, Vasculites e outras) também podem gerar isquemias.

Não obstante, é possível a ocorrência de um AVC sem que tenhamos êxito em detectar a causa, e são denominados AVCs de **causa desconhecida**.



## QUADRO CLÍNICO

Os AVCs isquêmicos costumam não apresentar cefaleia, e, se presente, geralmente é de intensidade leve. A dor costuma ser mais intensa nos casos de dissecções arteriais, ou, se de caráter progressivo, conseqüente ao desenvolvimento de edema na área isquêmica gerando aumento da pressão intracraniana. Os sintomas neurológicos estão relacionados à disfunção da área nutrida por aquela artéria. Abaixo estão descritos os principais sintomas sugestivos de AVC envolvendo as principais artérias.

### **Artéria Cerebral Anterior:**

- Déficit motor e/ou sensitivo predominando no membro inferior contralateral,
- Incontinência urinária,
- Apatia, transtorno comportamental

### **Artéria Carótida Interna e Artéria Cerebral Média:**

- Déficit motor e sensitivo contralateral, geralmente completo (face, membro superior e membro inferior), Afasia (quando houver comprometimento do hemisfério cerebral esquerdo);
- Perda da noção de posição segmentar, da esterognosia, e demais funções do lobo parietal. Mais raramente, podemos ter a ocorrência da chamada Síndrome do Membro Alienígena, onde o membro superior, contralateral a lesão, apresenta movimentos involuntários, como se tivesse vontade própria.
- Cegueira, no caso de comprometimento da carótida interna, antes de dar origem à artéria oftálmica, nutridora da retina.

### **Artéria Cerebral Posterior:**

- Hemianopsia (perda da metade do campo visual) contralateral à lesão.
- Alexia sem agrafia (incapaz de ler, mas capaz de escrever)
- Hemianestesia isolada contralateral (comprometimento isolado do tálamo)

## **Sistema Vertebro-Basilar:**

- Transtornos da marcha, do equilíbrio e da coordenação
- Paralisia de nervos cranianos
- Coma por comprometimento do Sistema Retículo Ativador Ascendente
- Pode ocorrer morte súbita principalmente quando ocorre comprometimento da região bulbar do tronco encefálico.

Existe uma classificação proposta por **BANFORD** das Síndromes Clínicas para o AVC Agudo:

### **1 – Síndromes lacunares (Lacs)**

- Síndrome motora pura.
- Síndrome sensitiva pura.
- Síndrome sensitivo-motora.
- Disartria – “Clumsy Hand”.
- Hemiparesia atáxica.
  - \* S/ afasia, distúrbio visuoespacial, distúrbio do campo visual.
  - \* *Deficits* proporcionados.

### **2 – Síndromes da circulação anterior total (Tacs)**

- Hemiplegia.
- Hemianopsia.
- Disfunção cortical superior (linguagem, função visuoespacial, nível de consciência).
  - \* 25% secundária ao hematoma intraparenquimatoso.

### **3 – Síndromes da circulação anterior parcial (Pacs)**

- *Deficit* sensitivo-motor + hemianopsia.
- *Deficit* sensitivo-motor + disfunção cortical.
- Disfunção cortical + hemianopsia.
- Disfunção cortical + motor puro (monoparesia).
- Disfunção cortical isolada.

### **4 – Síndromes da circulação posterior (Pocs)**

- Paralisia de nervo craniano (única ou múltipla) ipsilateral + *deficit* S/M contralateral.
- *Deficit* S/M bilateral.
- Alt. movimentos conjugados dos olhos.
- Disfunção cerebelar s/ *deficit* de trato longo ipsilateral.
- Hemianopsia isolada ou cegueira cortical.

# **CONDUTA FRENTE A UM POSSÍVEL AVC ISQUÊMICO**

Sendo o tempo um fator de extrema importância, o paciente deve rapidamente ser conduzido para uma unidade de saúde habilitada para o tratamento desse tipo de emergência. Lá, se houver, deve ser aberto o Protocolo de AVC, providenciado preferencialmente dois acessos venosos, e promovendo a estabilização clínica do paciente com as medidas abaixo:

**- Suporte Respiratório:**

Deve ser de acordo com a necessidade sendo o alvo da saturação de O<sub>2</sub> acima de 94%.

**- Hidratação:**

Utiliza-se solução salina fisiológica (NaCl à 0,9%), evitando-se soluções hipotônicas, visto que essas podem aumentar o edema cerebral.

**- Controle da Glicemia:**

Deve ser prontamente corrigida se estiver abaixo de 60mg%, sendo o alvo ideal atualmente, em torno de 140 e 180 mg/dL.

**- Temperatura Corporal:**

A hipertermia está estatisticamente relacionada a um pior prognóstico, com uma taxa de mortalidade duas vezes maior nos primeiros 30 dias, portanto deve ser prontamente corrigida com a utilização de anti-térmicos. Nesses casos é obrigatório descartar endocardite, meningite e empiema subdural.

**- Alvos da Pressão Arterial:**

A hipertensão arterial é uma resposta fisiológica do organismo para tentar corrigir o hipofluxo regional provocado pela obstrução vascular.

Em ***pacientes não candidatos à trombólise farmacológica***, só devemos ***intervir*** farmacologicamente no intuito de baixar a pressão se ela estiver superior a ***220/120 mmHg***.

Em pacientes candidatos à trombólise farmacológica, o alvo da PA deve ser inferior a 185/110 mmHg!

Para isso usamos drogas anti-hipertensivas endovenosas tituláveis, ou seja, as quais podemos continuamente ajustar a dose focando o alvo desejado. A mais utilizada, clássica, é o Nitroprussiato, na dose de 0,5 a 8,0 *microgramas* por Kg por *minuto*! Cada ampola contém 50mg, e deve ser diluída em 250ml de SG 5%. O Metoprolol, o Esmolol e a Nicardipina são opções.

Já no caso de *hipotensão* arterial pode ocorrer agravamento da área isquêmica pelo hipofluxo, e devemos intervir no sentido de aumentar a PA, focando cifras acima ou igual a 110 mmHg para a sistólica e acima ou igual a 70 mmHg para a diastólica.

### **Exames complementares:**

Devem ser providenciados o mais rápido possível, sobretudo a Tomografia Computadorizada de Crânio para se descartar uma hemorragia ou outra doença que possa mimetizar um AVC, como por exemplo um tumor ou um hematoma subdural crônico, e assim, com outros critérios, eleger ou não o paciente para terapias de reperfusão, como veremos a seguir.

Além disso, é obrigatória a realização de Eletrocardiograma, e como rotina laboratorial básica, deve ser colhido sangue para Hemograma completo, TAP, TTPA, e, nas mulheres, Beta-HCG. Contudo, não devemos ficar esperando os resultados para darmos seguimento ao exame de imagem.

Estabilizado o paciente, e com o exame de imagem confirmando a possibilidade de isquemia, lançamos mão das chamadas **TERAPIAS DE REPERFUSÃO**, sendo as mais utilizadas a Trombólise Farmacológica e a Trombectomia Mecânica.

Um tópico frequentemente discutido é sobre qual seria o melhor **posicionamento da cabeça** na fase aguda dos acidentes vasculares cerebrais isquêmicos, principalmente no período prévio à terapia de reperfusão. Na *Internacional Stroke Conference 2024*, foram apresentados os resultados do estudo ZODIAC que mostraram um efeito surpreendentemente grande em se manter a cabeça do paciente a “zero graus” em relação aos pacientes que tiveram sua cabeça elevada a 30 graus, o que fez com que o estudo fosse interrompido precocemente, devido a magnitude do benefício já observado na fase preliminar do estudo, realizado até então com 92 pacientes de 12 centros especializados em AVC nos Estados Unidos (40).

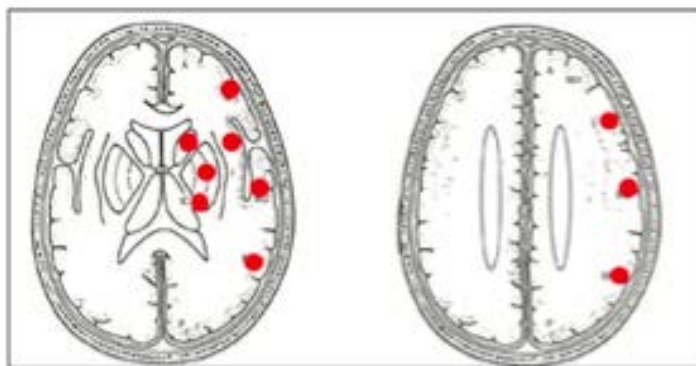
# **TROMBÓLISE FARMACOLÓGICA**

O ativador do plasminogênio tecidual recombinante (rt-PA/Alteplase) endovenoso é aprovado no Brasil desde 2008 para **uso em pacientes com mais de 18 anos, dentro das 4,5hs do início dos sintomas**, mas estes não são os únicos critérios de inclusão para o uso do trombolítico.

**Não se indica** trombólise quando houve regressão rápida do déficit neurológico ou mesmo que persista, mas de maneira mínima. Para essa avaliação, aplica-se a escala do **NIHSS** e geralmente **não se indica** a trombólise quando temos uma pontuação **inferior a 5**, exceto em casos selecionados, quando o comprometimento for em área eloquente como a área da fala ou da visão.

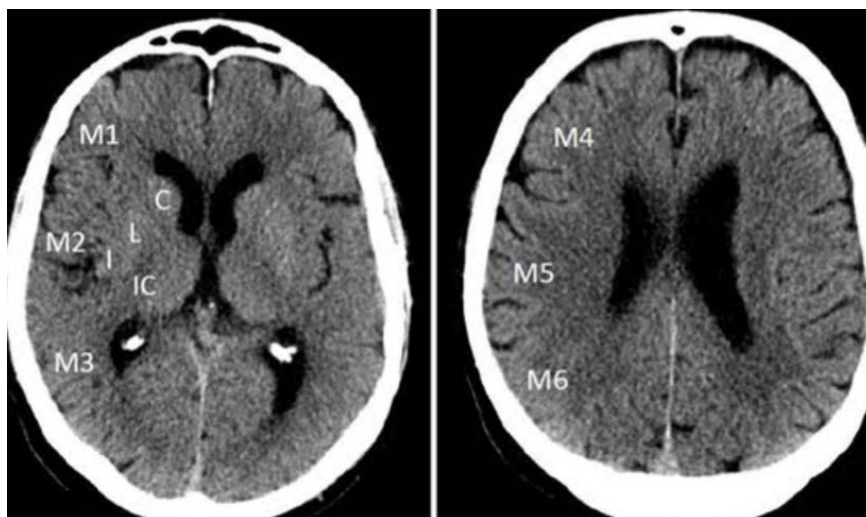
São aplicados ainda, critérios radiológicos, utilizando-se para isso o Escore ASPECTS, onde a área nutrida pela Artéria Cerebral Média é dividida em 10 territórios como visto abaixo. O escore normal é de 10 pontos, e retiramos 1 ponto para cada território comprometido, isto é, que apresente hipodensidade.

**Não se indica** trombólise em um paciente com **ASPECTS inferior a 6**! Nesses casos, o risco de sangramento é muito maior.



Fonte: Lancet, 2000, v. 355, p. 1670-1674.





**Territórios do escore Aspects:** C = caudado; L = núcleo lentiforme; IC = cápsula interna; I = insula; MCA = artéria cerebral média; M1 = córtex anterior da ACM; M2 = córtex da ACM lateral à insula; M3 = córtex posterior da ACM; M4, M5 e M6 são territórios da ACM anterior, lateral e posterior imediatamente superiores a M1, M2 e M3, rostrais aos núcleos da base.

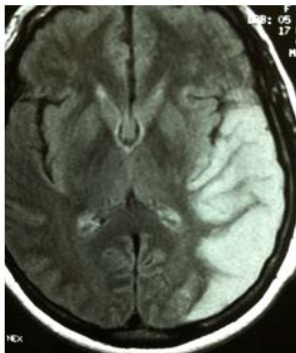
A presença de sinais radiológicos precoces de isquemia comprometendo mais de 1/3 do território da artéria cerebral média, sobretudo se houver edema local, com apagamento dos sulcos cerebrais e demais sinais de efeito de massa (compressão dos ventrículos cerebrais e desvio da linha média), aumenta muito o risco de hemorragias se realizarmos uma trombólise (1); nesses casos é preciso avaliar critérios de indicação de hemicraniectomia descompressiva precoce, diante da possibilidade do chamado “*infarto maligno da artéria cerebral média*”, como veremos à frente.

Existe uma situação especial quando o paciente acorda com o déficit neurológico, o chamado “Wake-Up Stroke”. Nesses casos, para cálculo do tempo de instalação dos sinais e sintomas sugestivos de um evento vascular agudo, devemos considerar o momento em que o paciente foi visto bem pela última vez.

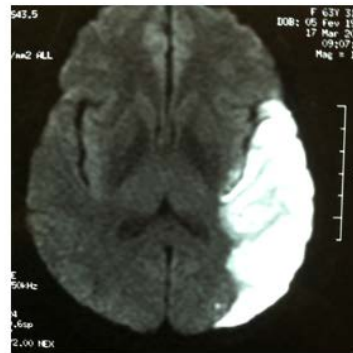
Em instituições que possuem Ressonância Magnética, duas sequências podem ser utilizadas para avaliarmos o tempo decorrido desde a instalação da isquemia. Na sequência “DIFUSÃO - DWI” a isquemia manifesta-se como uma área de hipersinal já em torno de 15 minutos, enquanto na sequência “FLAIR” a área isquêmica, também de hipersinal, demora cerca de 04 horas para aparecer. Assim, se a área isquêmica aparece de maneira igual nas duas sequências, a instalação da isquemia já se deu há mais de 04 horas, o que exclui o paciente da terapia de trombólise. Já, quando encontramos um MISMATCH (incompatibilidade), ou seja, a imagem aparece na sequência DIFUSÃO e não aparece na sequência FLAIR, estamos diante de uma isquemia com instalação inferior a 04 horas, elegendo assim o paciente para a terapia de trombólise.

## ISQUEMIA HÁ MAIS DE 04 HORAS SEM MISMATCH

FLAIR

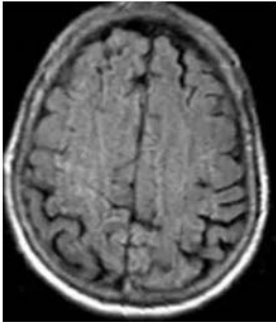


DIFUSÃO

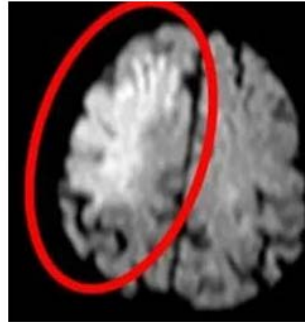


# ISQUEMIA HÁ MENOS DE 04 HORAS COM MISMATCH

FLAIR



DIFUSÃO



Fonte: Internet

## **Outros critérios de exclusão para Trombólise (1).**

- Suspeita clínica de Hemorragia Subaracnoide (mesmo com tomografia de crânio normal).
- Suspeita clínica de dissecção aórtica.
- História pregressa de varizes esofagianas ou sangramento digestivo ou urinário nas últimas três semanas.
- Plaquetas menores que 100.000 células/mm<sup>3</sup>, coagulopatia com TP prolongado (INR > 1,7), ou TTPA elevado.
- Uso de heparina nas últimas 48hs com relação do TTPA no limite superior (igual ou maior que 40 segundos), uso de anticoagulante oral com INR maior que 1,7.
- Neurocirurgia, TCE grave ou AVC nos últimos três meses.
- História de má formação arteriovenosa, aneurisma cerebral ou hemorragia cerebral prévia.
- Presença de convulsão no início do quadro.
- Punção lombar nos últimos sete dias; punção arterial recente em local não compressível.
- Cirurgia de grande porte nas últimas duas semanas.
- Infarto agudo do miocárdio há menos de três meses (contra-indicação relativa).
- Evidência de endocardite ou embolia séptica.

- Gravidez.
- Glicemia inferior a 50 mg/dL (que após a correção cause reversão dos sintomas, demonstrando não ser um AVC e sim hipoglicemia) ou superior a 400 mg/dL.
- PA sistólica superior a 185 mmHg ou diastólica superior a 110 mmHg, por mais de meia hora, não se obtendo êxito com drogas anti-hipertensivas tituláveis.

### **Técnica de reperfusão por trombólise co rtPA (alteplase) endovenosa (1)**

A dose é de 0,9mg/Kg de peso (dose máxima 90mg), sendo que 10% da dose deve ser ministrada EV em “bolus”, e o restante em 60 minutos através de bomba de infusão.

Preferencialmente, essa terapia deve ser realizada em ambiente de terapia intensiva, onde o paciente deverá ser continuamente monitorado para se detectar precocemente sinais de deterioração neurológica, por um período mínimo de 24hs, seguindo as recomendações abaixo.

- Avaliação do paciente com escala NIHSS a cada 15 minutos durante a infusão; a cada 30 minutos nas próximas 06 horas; e a cada hora após até completar 24 horas.

- Em caso de deterioração neurológica deve-se suspeitar da ocorrência de hemorragia cerebral! Assim a infusão deve ser suspensa de imediato e solicitada Tomografia de Crânio com urgência, bem como, Hemograma completo (obviamente incluindo plaquetas) TP, TTPA e fibrinogênio.

- Monitorização da Pressão Arterial a cada 15 minutos nas 02 primeiras horas, depois a cada 30 minutos, no mínimo por 24 horas, sendo que o alvo deverá ser igual ou inferior a 180/105mmHg.

- JEJUM por 24hs, visto o risco de transformação hemorrágica e

necessidade de neurocirurgia.

- Manter hidratação venosa com Solução Fisiológica (NaCl a 0,9%), e apenas em caso de hipoglicemia usar solução isotônica (SG 5% 1000ml acrescido de NaCl 20% 40ml).
- Nas primeiras 24 horas, não passar sonda nasoentérica e nem sonda vesical; se esta última for imprescindível, aguardar 30 minutos do término da infusão do rtPA.
- Nas primeiras 24 horas, não realizar cateterização venosa central, nem punção arterial.
- Nas primeiras 24 horas, não administrar anticoagulantes ou antiagregantes plaquetários.
- Decorridas 24 horas, iniciar terapia de prevenção secundária (antiagregantes plaquetários ou anticoagulantes conforme o caso) e iniciar profilaxia de Trombose Venosa Profunda (TVP).

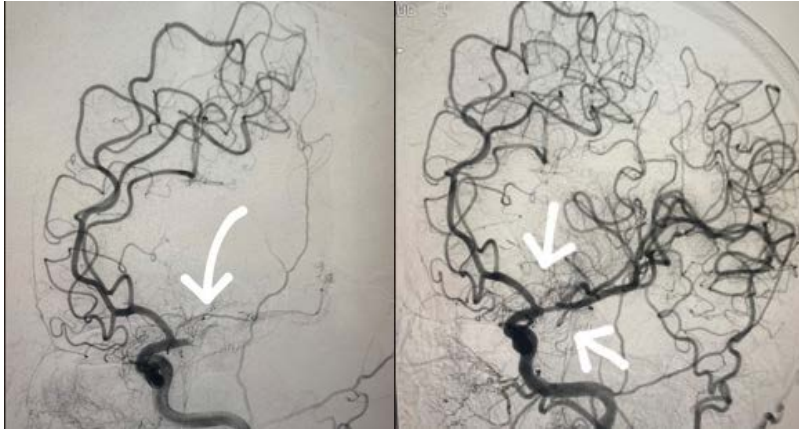
# **TROMBECTOMIA MECÂNICA**

Visto o grande número de contraindicações à terapia com rtPA, além de sua curta janela de tempo para ser realizada, outras formas de técnicas de reperfusão, dentre elas a trombectomia mecânica vêm sendo estudadas, e já realizadas em hospitais que contam com equipamento e equipe técnica capacitada para esse procedimento.

Muitos resultados negativos ocorreram, até que em 2015 foi publicado o ensaio clínico holandês “MR CLEAN”, onde ficou claro o benefício da trombectomia mecânica nas primeiras **06 horas** após o início dos sintomas (8).

Nos serviços onde esse recurso está disponível, além da Tomografia de Crânio sem contraste é também realizada a Angiotomografia para avaliar a existência de obstrução proximal de grandes vasos, como a Arteria Cerebral Média (segmento M1, questionável em M2 e M3), Arteria Carótida Interna e Arteria Basilar, estando a **Trombectomia Mecânica Indicada nos casos em que se detecta oclusão proximal dos grandes vasos intracranianos**, seguindo alguns critérios.

Atualmente, a indicação clássica da trombectomia mecânica encontra-se basicamente quando associado a janela de tempo de até **06 horas**, um **NIHSS** igual ou superior a **6**, e um escore ASPECTS igual ou superior a 6, a isto chamamos de Regra dos **6-6-6**, obviamente, se detectada a oclusão dos grandes vasos intracranianos. Na janela de **até 4,5hs**, é realizada de maneira protocolar logo **após a trombólise**, ou de maneira isolada, se houver contraindicação a trombólise. Na janela de **4,5hs a 06hs** é realizada de maneira **isolada**, seguindo-se a Regra dos 6-6-6. Estudos recentes mostraram benefício com baixo risco em ASPECTS inferior a 6, mas isso ainda não é uma recomendação oficial (37).



Na janela de **06hs até 24hs**, novos estudos apontam a possibilidade do seu uso, com bons resultados, quando protocolos de exames de imagem mostrarem uma **área de penumbra importante**, ainda viável. Esses protocolos exigem recursos de imagem avançados, nem sempre disponíveis nos serviços de saúde

#### PROTOCOLO **DAWN**:

Necessita de recurso de Neuroimagem por Ressonância Magnética avançado, podendo, de acordo com os achados, indicar a trombólise na janela de 06hs a 24hs. Baseia-se no **Mismatch “Clínico Radiológico”**, isto é, entre o NIHSS e o “Core” isquêmico demonstrado/calculado pela Ressonância, havendo variação de acordo com a idade, indicando a trombectomia mecânica nas seguintes situações:

- Idade:  $>$  ou  $=$  80 anos, NIHSS  $>$  ou  $=$  10, Core  $<$  21 cm<sup>3</sup>
- Idade:  $<$  80 anos, NIHSS  $>$  ou  $=$  10, Core  $<$  31 cm<sup>3</sup>
- Idade:  $<$  80 anos, NIHSS  $>$  ou  $=$  20, Core  $<$  51cm<sup>3</sup>

#### PROTOCOLO **DEFUSE III**:

Necessita de recurso de Neuroimagem por Tomografia Computadorizada avançado (AngioTC de Perfusão), podendo indicar a trombectomia



mecânica na janela de 06 horas a 16 horas. Baseia-se no **Mismatch** **“Perfusão – Core”**, indicando a trombectomia nas seguintes condições:

- Volume inicial do infarto < 70 cm<sup>3</sup>
- Razão Penumbra/Core = ou > 1,8
- Volume da área de penumbra > 15 cm<sup>3</sup>

A janela de 06hs a 24hs continua ainda a ser um grande desafio terapêutico, e os resultados de novos estudos, com protocolos menos complexos, estão sendo aguardados.

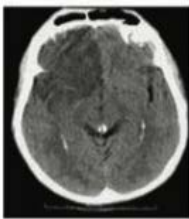
# **COMPLICAÇÕES DAS TERAPIAS DE REPERFUSÃO**

A principal complicação das terapias de reperfusão encontra-se na ocorrência de hemorragias cerebrais, sobretudo em pacientes submetidos à trombólise.

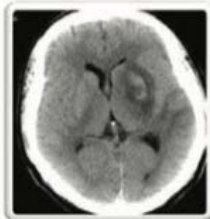
A Classificação ECASS III (*European Cooperative Acute Stroke Study*), divide essas hemorragias em quatro grupos:

- **HI 1 (INFARTO HEMORRÁGICO TIPO 1):** hemorragias petequiais na margem do infarto.
- **HI 2 (INFARTO HEMORRÁGICO TIPO 2):** Hemorragias petequiais no interior do infarto, sem efeito de massa.
- **PH 1 (HEMATOMA PARENQUIMATOSO TIPO 1):** Hematoma = ou < 30% da área infartada, com mínimo efeito de massa
- **PH 2 (HEMATOMA PARENQUIMATOSO TIPO 2):** Hematoma > 30% da área infartada, com importante efeito de massa atribuível ao hematoma e não ao edema decorrente da isquemia. Este grupo é o que normalmente gera sintomas (eventualmente o tipo 1 também pode apresentar (1).

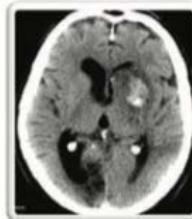
**Transformação  
petequial tipo1  
(Ecass 1)**



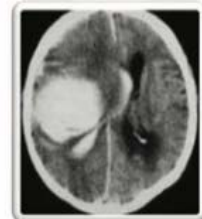
**Transformação  
petequial tipo 2  
(Ecass 2)**



**Hematoma  
tipo 1  
(Ecass 3)**



**Hematoma  
tipo 2  
(Ecass 4)**



Fonte: Stroke, 1999, v. 30, p. 2280-2284.

Se o fibrinogênio estiver baixo, usar Crioprecipitado 6 a 8 unidades EV com alvo da concentração do fibrinogênio sérico maior que 100mg/dl. Cada unidade aumenta o fibrinogênio entre 5mg/dl a 10mg/dl. Se não houver disponibilidade de crioprecipitado, usar Plasma Fresco Congelado, 2 a 6 unidades. Se o nível de plaquetas estiver baixo, discutir com a hematologia a infusão de plaquetas, normalmente de 6 a 8 unidades, bem como, infundir concentrado de hemácias com foco em manter Hemoglobina > 10mg%.

# **INDICAÇÕES DE HEMICRANIECTOMIA DES- COMPRESSIVA PRECOCE**

As isquemias no território das artérias cerebrais médias podem evoluir para o chamado infarto maligno da artéria cerebral média, no qual uma área extensa é comprometida, gerando edema local acentuado, evoluindo com efeito de massa e síndrome de hipertensão intracraniana, levando, na maioria das vezes, o paciente à morte.

Os Infartos Malignos do Território da Artéria Cerebral Média ocorrem em cerca de 10% de todos os Acidentes Vasculares Encefálicos. Em 1996, Werner Hacke e cols. (9) demonstraram uma taxa de mortalidade de 78% em 55 pacientes acompanhados com oclusão total da artéria cerebral média (43 pacientes, os quais faleceram entre dois e cinco dias). A morte é causada pela Hipertensão Intracraniana consequente ao edema cerebral, advindo da isquemia.

Devido à alta taxa de mortalidade, independente de todos os recursos clínicos empregados, desde diuréticos osmóticos até sedação com barbitúricos, hipotermia, e outros, muitos autores advogam o uso da ***craniectomia descompressiva como forma de tratamento precoce, naqueles casos que, potencialmente, podem evoluir para infarto maligno, antes que este se estabeleça, ou seja, antes do desenvolvimento da hipertensão intracraniana.***

A craniectomia descompressiva é utilizada para o tratamento da hipertensão intracraniana desde o início do século XX. Em 1905, Cushing (10) descreveu o uso da técnica para o alívio da pressão intracraniana (PIC) em pacientes com tumores encefálicos, e desde então, a técnica vem sendo aplicada em diversos tipos de doenças com resultados ainda controversos na literatura.

Em 1968, Greenwood (11) empregou a craniectomia descompressiva com aspiração do tecido necrosado em infartos supra-tentoriais, reduzindo a taxa de mortalidade à época para menos de 50%.

Em 1981, Rengachary e cols (12) descreveram os primeiros passos para a realização de craniectomia sem remoção do tecido cerebral

necrosado, e, em 1995, Rieke e cols (13) em um estudo prospectivo, controlado, não randomizado, que avaliou 53 pacientes, onde 32 deles foram submetidos à craniectomia descompressiva, tendo sido a mortalidade de 34% no grupo cirúrgico, contra 76% no grupo tratado sem a cirurgia, e 10 anos após, em 2005, Yang e cols (14), publicaram um estudo retrospectivo que envolveram 24 pacientes, sendo que 10 deles foram tratados cirurgicamente e 14 tratados clinicamente, e demonstraram uma redução da mortalidade para 10% no grupo cirúrgico contra 64,2% no grupo clínico, tendo sido o intervalo médio de tempo entre a instalação dos sintomas e a cirurgia de 62hs.

Numa tentativa de elucidar qual o melhor momento para a craniectomia descompressiva, e detectar o impacto desta sobre a taxa de mortalidade, em 1998, Schwab S e cols (15) publicaram um estudo prospectivo, onde 63 pacientes foram submetidos à descompressão precoce, média de 21 horas a contar do ictus, o que reduziu a mortalidade de 34% para 16%.

No ano anterior, Carter BS e cols (16), publicaram um trabalho, onde, em um estudo controlado, o diagnóstico de infarto extenso foi dado por imagens de perfusão, e os pacientes foram submetidos à descompressão com menos de 6 horas do ictus, e houve redução da mortalidade de 36,7% para 8,7%.

Um dos pontos chaves de discussão do emprego da técnica, é a qualidade de vida desses pacientes, sobretudo quando o infarto ocorre no hemisfério dominante, por conta da afasia e cognição, e, em 2004, Gupta RE e cols (17), publicaram uma revisão sistemática, onde 138 pacientes foram submetidos à cirurgia, sendo 27 à esquerda, e, estes pacientes tiveram um prognóstico funcional semelhante aos outros 111 pacientes operados à direita, o que indica que o lado afetado não deve ser um fator de decisão cirúrgica, principalmente, se na admissão, o paciente apresentar alguma função de linguagem.

Outro estudo, também de 2004, publicado por Woertgen C e cols

(18), demonstrou que em 48 pacientes avaliados retrospectivamente, não houve diferença estatística no índice de qualidade de vida nos pacientes operados à esquerda ou à direita, com ou sem afasia, gerando um índice de satisfação em 83% nos pacientes e familiares.

No que se diz respeito à idade daqueles que mais se beneficiam pelo método, Yao e cols (19) em 2005, publicaram um estudo retrospectivo onde 25 pacientes foram operados e a taxa de mortalidade foi de 7,7% naqueles com menos de 60 anos e de 33,3% naqueles com mais de 60 anos, todavia, Amorim e cols (20) argumentam que *“a idade de corte para a decisão de realização da hemicraniectomia baseia-se prioritariamente no bom senso. Um paciente de 75 anos, hígido, sem comorbidades, provavelmente se beneficiaria mais de um procedimento cirúrgico, do que um de 50 anos, com hipertensão e insuficiência cardíaca”*.

Em 2007, Vahedi K e cols (21) publicaram uma metanálise de 3 ensaios clínicos multicêntricos randomizados, o HAMLET (holandês), DECIMAL (francês) e o DESTINY (alemão), onde a cirurgia foi realizada nas primeiras 48 horas, naqueles pacientes com idade inferior à 60 anos, e a mortalidade baixou de 71% para 22%, contudo, o principal achado foi que o número de pacientes com prognóstico funcional favorável (escala de Rankin inferior ou igual a “3” dobrou em relação aos pacientes não operados, o que fez com que os estudos DECIMAL e DESTINY fossem abortados.

Escala de Rankin:

Grau	Descrição
0	Sem sintomas.
1	<b>Nenhuma incapacidade significativa</b> , a despeito dos sintomas; capaz de conduzir todos os deveres e as atividades habituais.
2	<b>Leve incapacidade</b> ; incapaz de realizar todas as atividades prévias, porém é independente para os cuidados pessoais.
3	<b>Incapacidade moderada</b> ; requer alguma ajuda, mas é capaz de caminhar sem assistência (pode usar bengala ou andador).
4	<b>Incapacidade moderadamente severa</b> ; incapaz de caminhar sem assistência e incapaz de atender às próprias necessidades fisiológicas sem assistência.
5	<b>Deficiência grave</b> ; confinado à cama, incontinente, requerendo cuidados e atenção constante de enfermagem.
6	Óbito.

Fonte: *Stroke*, 2002, v. 33, p. 2243-2246.

Diante da alta taxa de mortalidade e do benefício que pode ser dado ao paciente com o tratamento cirúrgico em tempo adequado, **o grande desafio do médico é a detecção precoce das isquemias que potencialmente podem evoluir para infarto maligno e indicar a decompressão antes que ocorram hérnias cerebrais e hipertensão intracraniana**. Para isso, devemos nos utilizar de dados clínicos e de imagem.

Como exposto anteriormente, a “Classificação Clínica de Bamford para AVC Agudo”, divide as síndromes isquêmicas em 4 grupos: as Síndromes Lacunares (Lacs), Síndromes da Circulação Anterior Total (Tacs), Síndromes da Circulação Anterior Parcial (Pacs) e Síndromes da Circulação Posterior (Pocs). No que tange ao Infarto Maligno da Artéria Cerebral Média, haverá uma Síndrome da Circulação Anterior Total (Tacs), caracterizada por déficit motor completo contralateral ao infarto, isto é, acometendo face, membro superior e membro inferior, hemianopsia, e disfunção cortical superior (linguagem, visão e consciência). Alguns autores apontam também a ocorrência de desvio oculocefálico para o lado da lesão, além náuseas e vômitos.

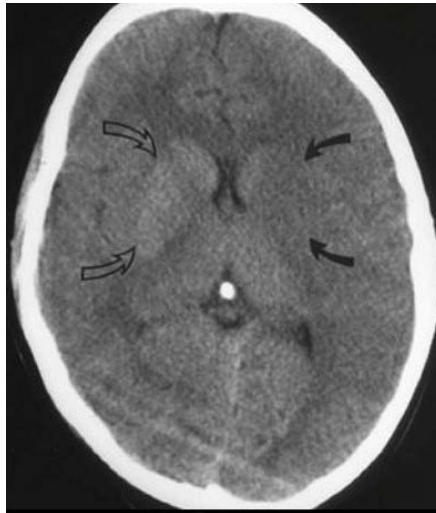Com relação ao diagnóstico radiológico, em 1994, Von Kummer e cols (22) avaliaram os achados tomográficos em 53 pacientes com isquemias agudas, cujos exames foram realizados entre 46 e 292 minutos após a instalação dos sintomas, e detectaram hipodensidade em 43 pacientes (81%), edema local em 20 pacientes (38%) e hiperdensidade



do tronco da cerebral média em 25 pacientes (47%).

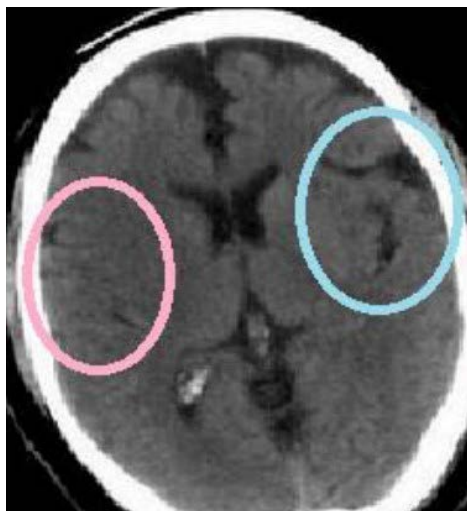Dentre os pacientes que tiveram desfecho fatal os achados tomográficos nas primeiras cinco horas já demonstravam:

- Hipodensidade em mais de 50% do território da ACM em 85% dos pacientes, isto é, um escore ASPECTS igual ou inferior a 5:



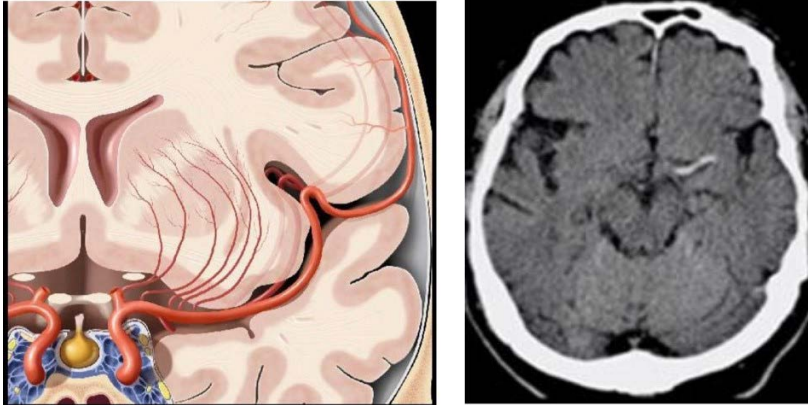
Fonte: Internet

• Edema local (apagamento de sulcos e compressão ventricular) em 70%



Fonte: Internet

- Hiperdensidade da ACM em 32%



Fonte: Internet

Esses achados denotam um valor preditivo para infarto maligno com uma especificidade de 94%, 83%, 51% e uma sensibilidade de 61%, 78%, e 44% respectivamente.

O Ministério da Saúde do Brasil, publicou, em 2013, o “Manual de rotinas para atenção ao AVC” (01), e, em seu Capítulo 8, teceu um “Protocolo para Atendimento de Pacientes com Infarto Agudo Extenso da Artéria Cerebral Média e Indicação de Craniotomia Descompressiva”, onde elenca os seguintes critérios de inclusão e exclusão de indicação para craniotomia precoce para isquemias da artéria cerebral média que podem evoluir para infarto maligno:

#### **Crítérios de Inclusão:**

- Evidências clínicas de infarto da ACM:
  - Hemiparesia completa contralateral à lesão vascular e/ou
  - Hemianopsia homônima contralateral à lesão e/ou
  - Tendência à desvio óculo-cefálico para o lado da lesão

**Evidências tomográficas de infarto agudo extenso da ACM (maior ou igual a 50%do território):**

- Hipodensidade precoce envolvendo topografia córtico-subcortical da ACM; e/ou
  - Sinais de edema na topografia córtico-subcortical da ACM (apagamento de sulcos e/ou compressão ventricular);
  - Hiperdensidade do tronco da artéria cerebral média
  
- Piora do NIH em relação à admissão, e/ou história de deterioração neurológica desde o início dos sintomas.
  - Idade igual ou inferior a 60 anos (relativo)

**Crítérios de Exclusão:**

- Outras doenças incapacitantes prévias (musculoesqueléticas, neurológicas ou clínicas)
  - Sinais de deterioração neurológica grave no momento da indicação da cirurgia (uma ou ambas as pupilas com midríase ou arreativas, sinais de descerebração ou decorticação)
    - Complicações clínicas graves
    - Doença terminal
    - Rankin pré-mórbido (antes do AVC) maior ou igual a 3.
    - Distúrbio de coagulação
    - Instabilidade hemodinâmica no momento da indicação da cirurgia.
  - Indisponibilidade de leito em UTI (hoje relativa, visto muitos hospitais apresentarem recursos de terapia intensiva nas próprias unidades de emergência).

# **INVESTIGAÇÃO ETIOLÓGICA / EXAMES COMPLEMENTARES**

A realização dos **exames complementares** tem por objetivo identificar **comorbidades, fontes emboligênicas e fatores de risco** na tentativa de identificar a etiologia do AVC, logo nas primeiras horas, visto que impactarão diretamente na eleição da terapia preventiva secundária.

Além dos exames de imagem da cabeça, deveremos estudar os grandes vasos cervicais por no mínimo uma ultrassonografia das artérias carótidas e vertebrais, podendo ainda esse estudo ser feito por angiotomografia, angioressonância e até mesmo por arteriografia através de cateterismo, com o objetivo de se detectar estenoses secundárias à aterosclerose.

Ainda, estudo por Ecodopplercardiografia Transtorácica e/ou Ecografia Transesofágica podem ser indicados na tentativa de se detectar coágulos nas cavidades cardíacas e Holter de 24hs no intuito de identificar arritmias potencialmente emboligênicas.

Não obstante, análise hematológica para se avaliar comorbidades com ênfase na glicemia (glicose em jejum e Hemoglobina Glicosilada) e no lipidograma (colesterol total e frações, triglicérides), além de provas de função e inflamação hepática (coagulograma, TGO, TGP), função renal (ureia, creatinina), eletrólitos (Sódio, Potássio, Cálcio, Magnésio), função tireoidiana (TSH, T4 Livre) e exame de urina (Tipo 1, Cultura, Contagem de Colônias e Antibiograma), são feitos de rotina.

# **PREVENÇÃO SECUNDÁRIA**

Denomina-se prevenção secundária as intervenções que se faz no sentido de se evitar um segundo evento, em outras palavras um novo AVC, e prevenção primária, o conjunto de medidas aplicadas para se evitar um primeiro AVC, tais como combate ao tabagismo, sedentarismo, obesidade. Na prevenção secundária, além da terapia antitrombótica, o controle pressórico, glicêmico e dos níveis lipêmicos são essenciais.

Controle da pressão **arterial** / alvo: igual ou inferior 120/80mmhg,

Controle da **glicemia** / alvo: Hemoglobina glicosilada igual ou inferior a 7%,

Controle das **dislipidemias** / alvo: LDL-Colesterol 70mg/dl. As estatinas hoje são as drogas de eleição (sinvastatina, atorvastativa, rosuvastatina e outras) (29).

### **Terapia Antitrombótica**

Focada em evitar a formação de novos trombos ou dissolvê-los. Se o paciente foi submetido à trombólise, deve-se aguardar 24 horas para o início, caso contrário, deve ser iniciado de imediato.

Em 2021, a European Stroke Organisation, após uma revisão de vários trabalhos, emitiu uma **forte recomendação** para o uso de dupla antiagregação plaquetária por curto tempo (21 dias), nos casos de ataques isquêmicos transitórios de alto risco e nos **acidentes isquêmicos de pequenos vasos** (23). Nos pacientes não submetidos a alguma terapia de reperfusão, deve-se **iniciar de imediato** a dupla antiagregação, sendo as drogas habitualmente utilizadas o Ácido Acetil Salicílico (AAS) na dose de ataque de 300mg (03 comprimidos de 100mg) e manutenção com 100mg/d, e o Clopidogrel, na dose de ataque de 300mg (04 comprimidos de 75mg) e manutenção com 75mg/dia. Naqueles **submetidos**, inicia-se a dupla antiagregação com AAS 100mg/d e Clopidogrel 75mg/d **após 24hs**. Em estudos com pacientes do leste asiático, o Cilostazol mostrou-se eficaz na prevenção secundária, e pode ser que seja eficaz em outras etnias, mas ainda não existem dados disponíveis demonstrando

isso.

Para pacientes portadores de **estenose de grandes vasos intracranianos**, entre 70% e 99%, a recomendação dada pela AAN Guideline Subcommittee é de que a dupla antiagregação se estenda por 90 dias (25).

A grande complicação da dupla antiagregação é um aumento na possibilidade de hemorragia digestiva, todavia, essa conduta é capaz de reduzir o risco de um AVE para 20 casos para cada mil pacientes com um possível aumento da ocorrência de hemorragia moderada a severa para 2 pacientes a cada 1000, o que demonstra um claro benefício (24).

Para pacientes portadores de **estenose carotídea cervical** entre 50% e 69% com expectativa de vida de pelo menos 03 anos, e pacientes com estenose entre 70% e 99%, com expectativa de vida de pelo menos 02 anos, a American Heart Association/American Stroke Association (AHA/ASA) recomenda a revascularização carotídea, tanto por endarterectomia quanto por via endovascular, preferencialmente realizada nas primeiras duas semanas após a instalação dos sintomas (26), e nesses casos, **não se recomenda a dupla antiagregação plaquetária** previamente ao procedimento para revascularização, e sim um único agente, sendo o AAS a droga de eleição, e no impedimento do uso do mesmo, por exemplo por alergia, a droga de segunda escolha é o clopidogrel (27).

Comparativamente, apesar das recomendações citadas, os melhores benefícios com a revascularização comparada ao tratamento médico isolado, se dá naqueles pacientes com estenoses entre 70% e 99% com 16% de redução do risco absoluto de novo AVC em 05 anos, enquanto nos pacientes com estenoses entre 50% e 69% a redução do risco absoluto foi de apenas 4,6% ao longo de 05 anos (27).

Nas disseções das artérias cervicais, no momento, ainda não há um consenso! Tanto o uso de antiagregantes plaquetários quanto de anticoagulantes são opções razoáveis.



Nos AVCs de origem **cardioembólica** a prevenção secundária é feita de acordo com a doença cardíaca existente.

- Na FIBRILAÇÃO ATRIAL, a prevenção se faz com o uso de anticoagulantes, sendo preferível o uso dos DOACS (do inglês, direct oral anticoagulants, também chamados de anticoagulantes orais não dependentes da vitamina k) como a dabigatrana, rivaroxabana, apixabana, e edoxabana, ao invés da Varfarina, visto o menor risco de hemorragia intracraniana (28).

- Nos TUMORES CARDÍACOS, como mixomas e fibroelastomas, a remoção cirúrgica a céu aberto é a primeira opção (28).

- Nas DOENÇAS CARDÍACAS CONGÊNITAS a recomendação atual é o uso de Varfarina (28).

- Nas MIOCARDIOPATIAS, nos pacientes com ritmo sinusal prévio ao AVE ou AIT, tanto nos casos de miocardiopatia dilatada (fração de ejeção do ventrículo esquerdo menor ou igual a 35%) quanto nos casos de miocardiopatia restritiva, e sem evidência de trombos no átrio ou ventrículo esquerdo, os 2021 guidelines da AHA/ASA apontaram que a efetividade dos anticoagulantes quando comparada aos antiagregantes plaquetários foram incertas, e a escolha deve ser individualizada (28).

- Presença de TROMBO NO VENTRÍCULO ESQUERDO na vigência de Infarto Agudo do Miocárdio apresentam elevado potencial emboligênico, e os 2021 guidelines da AHA/ASA postulam que esses pacientes devem ser tratados com Varfarina por um período mínimo de 3 meses (28).

- Pacientes portadores de FORAME OVAL PATENTE se beneficiam com a oclusão da lesão, sobretudo por via endovascular, e previamente ao tratamento, a prevenção de Acidentes Vasculares Isquêmicos deve ser feita com o uso de DOACS (28).

- Pacientes portadores de PRÓTESES VALVARES MECÂNICAS necessitam de prevenção primária com Varfarina, sendo o uso de caráter permanente (28).

- Nos casos de DOENÇA VALVULAR **COM** FIBRILAÇÃO ATRIAL, a recomendação é o uso de anticoagulantes, sendo a Varfarina preferível nos casos de estenose mitral moderada a severa além de próteses valvares mecânicas, como dito acima, enquanto os DOACS são preferíveis nos

demais casos, tais como, estenose mitral leve, doenças valvares aórtica, pulmonar e tricúspide nativas, além de próteses valvares bioprotéticas (28).

- Nos casos de DOENÇA VALVULAR **SEM** FIBRILAÇÃO ATRIAL, incluindo valvulopatias nativas como calcificação mitral anular e prolapso de válvula mitral, bem como nos casos de biopróteses valvares, em pacientes que sofreram um AVE ou um AIT, a recomendação é o uso de terapia antiagregante plaquetária (28).

- Em pacientes com Acidentes Isquêmicos, onde observamos a presença de febre e sopro cardíaco, devemos sempre levantar a hipótese de ENDOCARDITE INFECCIOSA, e nesses casos a terapia com anticoagulantes é de risco potencial! O tratamento nesses casos consiste em antibioticoterapia e na cirurgia de troca valvar a esquerda de maneira precoce, sobretudo nos casos de eventos embólicos recorrentes, insuficiência cardíaca e infecção refratária à terapia antibiótica instalada (28).

Outras causas raras como anemia falciforme, estados de hipercoagulação, incluindo trombofilias hereditárias, apresentam recomendações dentro do contexto das doenças, fugindo ao objetivo desta publicação.

# **CONDUTA FRENTE A UM ATAQUE ISQUÊMICO TRANSITÓRIO (AIT)**

AVC isquêmico transitório foi definido inicialmente como aquele AVC em que o déficit neurológico regride totalmente no decorrer de 24 horas, todavia hoje considera-se um período menor, de 01 hora, já que a duração média dos sintomas gira em torno de 12 minutos. Cerca de 20% a 30% dos pacientes com AVCs isquêmicos relatam AIT prévio, e 15% dos AIT evoluem com AVC isquêmicos em 03 meses.

A determinação do risco de desenvolvimento de um AVC em pacientes que sofreram AIT é dada pelo Escore ABCD2, podendo ser classificado em alto, moderado, ou baixo risco, onde:

**A - (age/idade):** Igual ou maior que 60 anos: 01 ponto

**B - (blood pressure/PA):** PA sistólica > ou = 140; PA diastólica > ou = 90: 01 ponto

**C - (clínica):** Fraqueza focal: 02 pontos  
 Alteração da fala sem fraqueza focal: 01 ponto

**D - (duração):** 10 a 59 minutos: 01 ponto  
 60 minutos ou mais: 02 pontos

**D - (diabetes):** 01 ponto

PONTUAÇÃO	RISCO DE AVC EM 07 DIAS	RISCO DE AVC EM 90 DIAS
0 – 3 pontos	1,2%	3,1% (baixo)
4 – 5 pontos	5,9%	9,8% (moderado)
6 – 7 pontos	12,0%	18,0% (alto)

Independente do risco, são obrigatórias a investigação etiológica e dos possíveis fatores de risco, para o início da terapia de prevenção, conforme demonstrado.

# **ACIDENTES VASCULARES HEMORRÁGICOS**

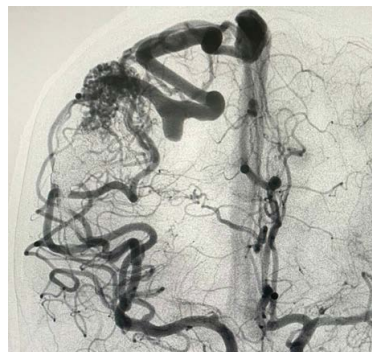
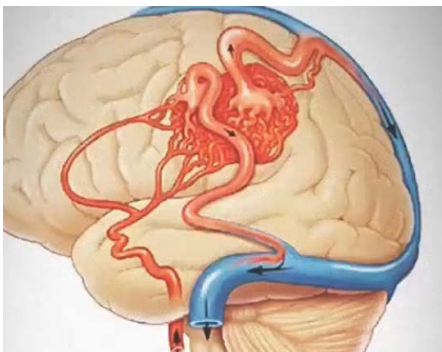
## INTRODUÇÃO – ETIOLOGIA

Os AVCs hemorrágicos constituem cerca de **20% a 30%** dos AVCs, e sua etiologia pode ser dividida em dois tipos básicos, causas lesionais e não lesionais, com seus subtipos.

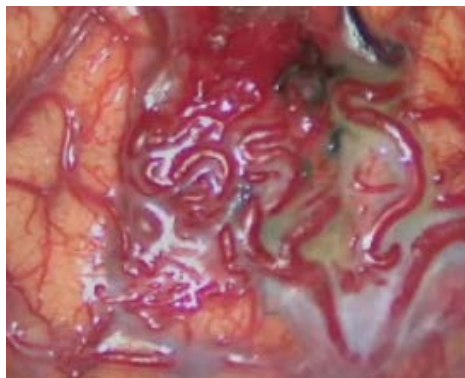### CAUSAS LESIONAIS VASCULARES

#### **Malformações Arteriovenosas (MAVs):**

Situações em que a pessoa nasce com alteração em uma área da circulação cerebral onde não existem vasos capilares entre as artérias e as veias, existindo assim uma fístula arteriovenosa, que em determinada situação pode ocorrer a ruptura dos vasos e consequente hemorragia. Podem cursar a vida toda sem sangramentos ou manifestar-se apenas por convulsões.



Fonte: Internet

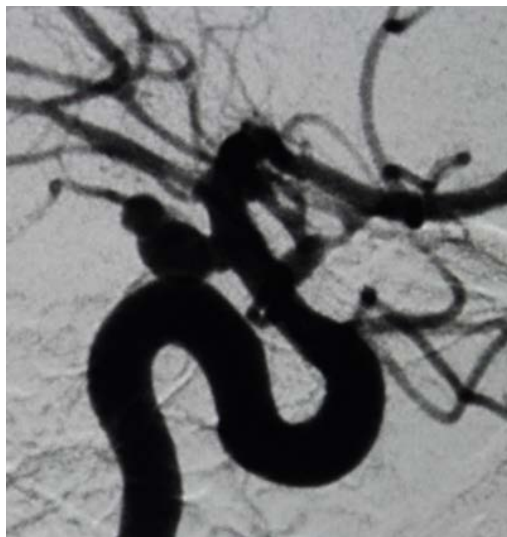

### **Aneurismas Cerebrais:**

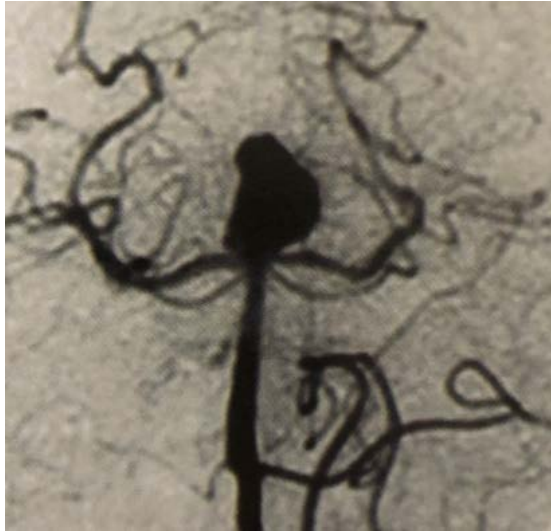Situação em que a pessoa apresenta uma artéria cerebral que contém em sua parede uma dilatação em forma de saco, ou, muito raramente, em forma de fusão. Geralmente assintomáticos até que rompam.

Acredita-se que entre 01% a 02% da população apresente aneurismas cerebrais, sendo mais propensos em quem apresenta doenças do colágeno, rins policísticos e história familiar, com maior risco de ruptura em afrodescendentes e hispânicos, hipertensos, tabagistas, etilistas e usuários de drogas como cocaína.

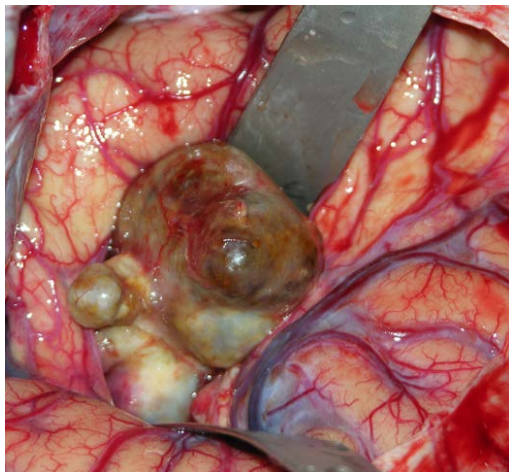
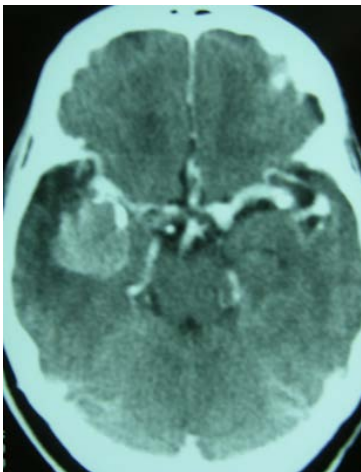
O risco de sangramento aumenta dramaticamente de acordo com o seu tamanho, sendo o risco de ruptura anual de 0,36% para aneurismas de 3 a 4mm, 0,50% para 5 a 6mm, 1,69% para 7 a 9mm, 4,37% para 10 a 24mm e 33,4% para iguais ou maiores que 25mm.



Aneurisma da A. Comunicantes Posterior



Aneurisma da A. Basilar *cortesia Dr. Vitor Fornazari*

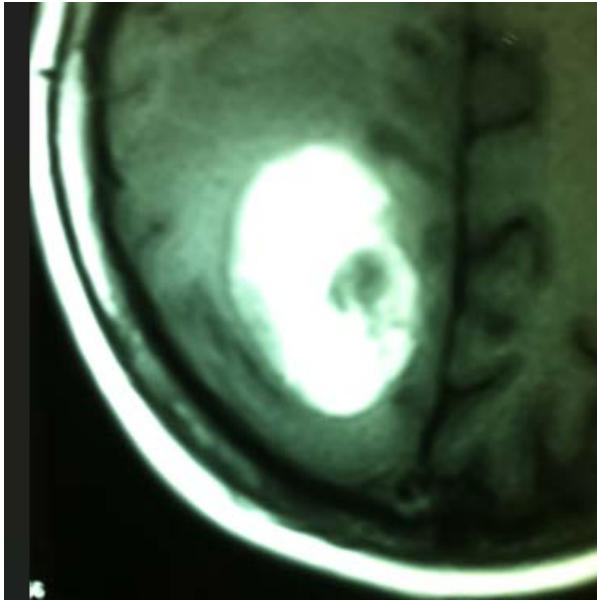


Aneurisma Gigante de A. Cerebral Média

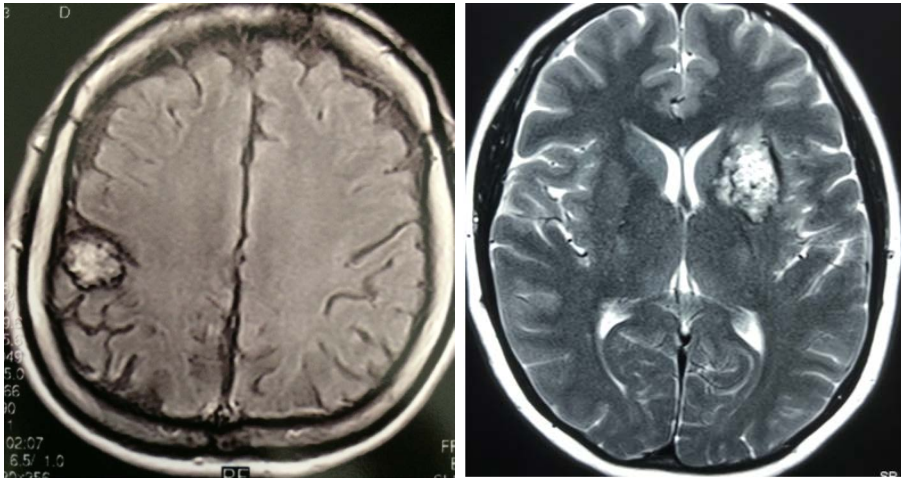
### **Angiomas Cavernosos (Cavernomas):**

São pequenos tumores vasculares, de tamanho variável, que podem estar localizados em qualquer parte do SNC. Também congênitos, podem ficar assintomáticos, ou seja, sem sangramento, por toda a vida, ou manifestando-se apenas por crises convulsivas.





Hematoma com Cavernoma ao centro

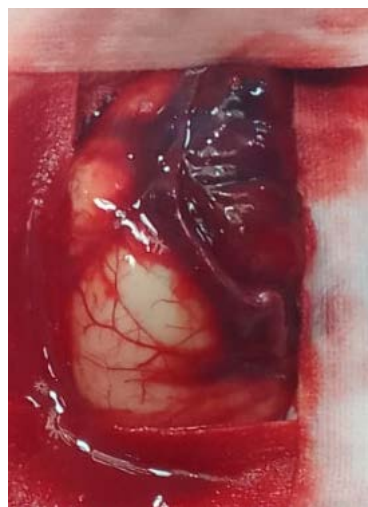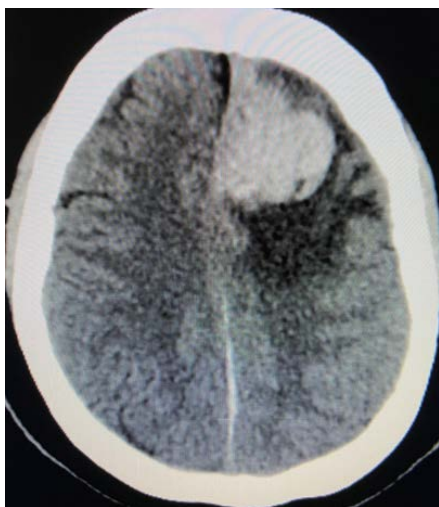


Cavernomas múltiplos sem hematomas

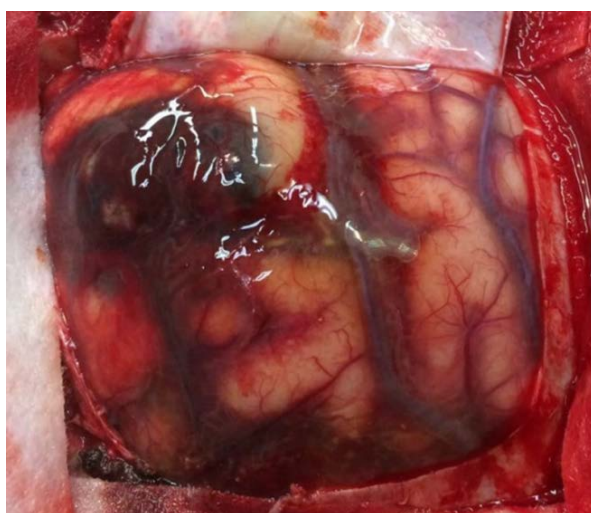
**CAUSAS LESIONAIS NÃO  
VASCULARES / NEOPLASIAS**

Tumores cerebrais malignos **Primários**, principalmente o Glioblastoma seguido pelos Linfomas, ou tumores **Metastáticos**, principalmente Melanomas, seguido pelos Carcinomas Renais, Carcinomas Broncogênicos e Coriocarcinomas, podem levar ao sangramento.

No exame de tomografia, a presença de edema vasogênico (hipodensidade da substância branca, preservando a substância cinzenta) é altamente sugestiva de hemorragia tumoral.



Glioblastoma



Melanoma

# **CAUSAS NÃO LESIONAIS**

- **Cerebrais**

**Hipertensão Arterial:**

Acredita-se que com a hipertensão arterial crônica, os vasos perfurantes, aqueles que penetram dentro do tecido cerebral, podem desenvolver dilatações saculares em suas paredes, chamadas de “Aneurismas de Charcot-Bouchard”, e, em uma crise hipertensiva, estes aneurismas se romperiam gerando uma hemorragia. Outra teoria, mais moderna, seria a de ocorrência de pequenas rupturas desses vasos, e o sangramento tamponaria, bloquearia, o sangramento, mas permanecendo ali um vaso parcialmente rompido, mas tamponado, o que se chama de pseudoaneurisma, e, em uma crise hipertensiva, ocorreria um novo sangramento, de maior proporção. Essas hemorragias são mais profundas, geralmente na região dos núcleos da base do cérebro.

**Angiopatia Amilóide:**

Com o envelhecimento, os vasos sanguíneos sofrem uma degeneração ocasionada pela deposição de substâncias amiloides na parede dos vasos; essa degeneração leva a fragilidade vascular, e, numa elevação da pressão arterial, mesmo que discreta, pode ocorrer um sangramento. Essas hemorragias ocorrem mais superficialmente, nos lobos cerebrais, próximo à superfície cortical.

- **Sistêmicas**

As hemorragias podem ser ocasionadas por doença hematológicas que provocam distúrbio de coagulação (leucemia, púrpura trombocitopênica idiopática, hemofilia), inflamação dos vasos (vasculites primárias ou secundárias a doenças como Lupus Erimatoso Sistêmico), ou ainda, por uso de drogas lícitas (anticoagulantes, antiagregante plaquetários) ou ilícitas (cocaina, anfetaminas, crack, fenilpropanolamina – droga usada como descongestionante, antialérgica e emagrecedora, proibida pela AN-VISA em 2000, justamente por aumentar o risco de hemorragia cerebral).

# **CLASSIFICAÇÃO**

As hemorragias intracranianas podem ser classificadas, de acordo com o local da ocorrência, em dois tipos básicos, a hemorragia subaracnoide e a intraparenquimatosa.

## **HEMORRAGIA SUBARACNOIDEA (HSA)**

São aquelas que ocorrem por fora do tecido cerebral, banhando o encéfalo, ou seja, o sangue fica no espaço subaracnoide (entre a piamater e a aracnoide), espaço este por onde corre o líquido.

Geralmente provocadas pela ruptura de aneurismas saculares entre a 3ª e a 7ª décadas da vida (maior causa: 75% a 80% dos casos), e pela ruptura de MAVs (05%) na 1ª e 2ª décadas de vida.

Pode levar à morte súbita, estima-se em até 25% dos casos, ou ao estado vegetativo persistente

## **QUADRO CLÍNICO**

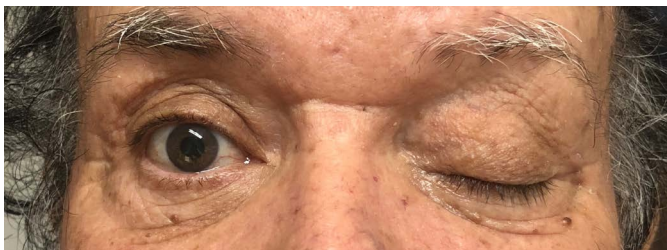

É caracterizado pela ocorrência de cefaleia súbita, explosiva, inédita, normalmente relatada pelo paciente como a “pior dor de cabeça que sentiu na vida, diferente de todas as outras anteriores”, geralmente acompanhada de vômitos “em jato” (sem náuseas prévias) e ao exame clínico é frequente a presença de sinais de irritação meníngea (70% dos casos já apresentam rigidez de nuca na admissão). A ruptura muitas vezes ocorre na vigência de um esforço físico como levantar algo pesado, força para evacuar, e durante a relação sexual.

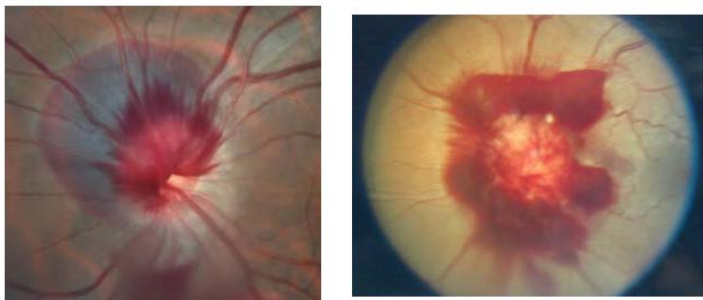
O que diferencia da hemorragia intraparenquimatosa, é que na **HSA geralmente não existe déficit neurológico focal**, visto que o sangue está fora do parênquima com sinais de irritação meníngea, enquanto na **hemorragia intraparenquimatosa, geralmente existe déficit neurológico focal** (motor, sensitivo, de linguagem, visual e cerebelar) e não apresenta sinais de irritação meníngea. Os casos de HSA muitas vezes são subdiagnosticados, confundidos com enxaqueca, e outras doenças, e constituem uma das maiores causas de processos médicos.

Assim sendo, **cefaleia súbita, como se algo tivesse explodido dentro da cabeça, independente de outros commemorativos clínicos, deve sempre ser investigada, mesmo sem déficit neurológico focal!**

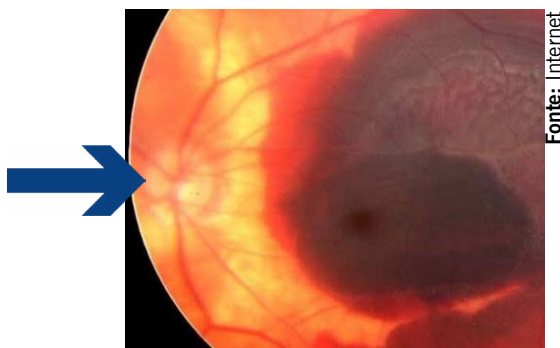
Quando ocorre hemorragia por aneurisma da artéria Comunicante Posterior, devido à proximidade dela com III Nervo Craniano, o paciente pode apresentar sinais de compressão desse nervo, caracterizados por ptose palpebral, estrabismo divergente (desvio do olho para fora e para baixo) e anisocoria sendo a pupila dilatada do mesmo lado da lesão.



O exame de Fundo de Olho pode mostrar presença de hemorragia sub-hialoidea, (síndrome de Terson) devido à propagação do sangue através da bainha de aracnoide dos nervos ópticos.



Não confundir com hemorragia retiniana (essa não envolve o nervo óptico / seta azul)

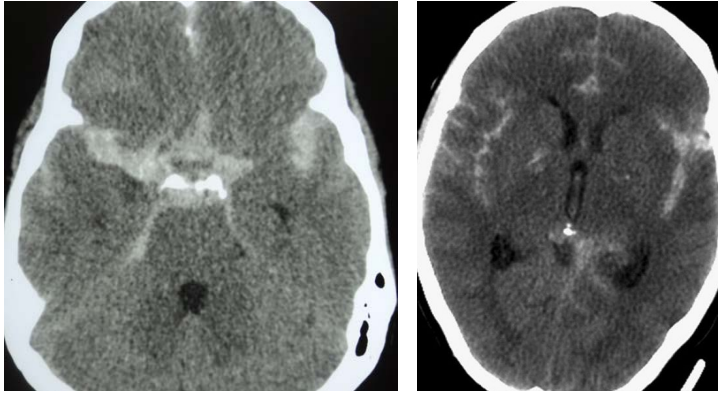


A escala de Hunt Hess é utilizada para fazer a classificação clínica de gravidade do quadro.

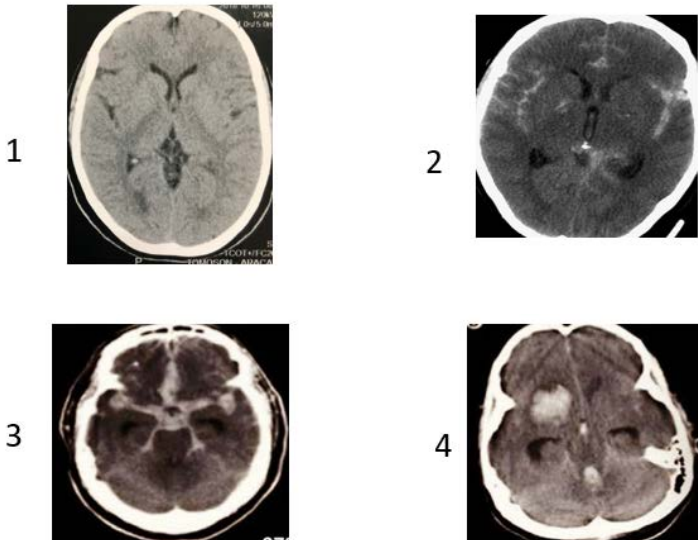
- 0** - Aneurisma não roto
- 1** - Assintomático, cefaleia ou rigidez de nuca leve
- 2** - Paralisia de nervo craniano, cefaleia ou rigidez de nuca moderadas
- 3** - Déficit neurológico focal leve, sonolência e/ou confusão mental
- 4** - Torpor, hemiplegia
- 5** - Coma, descerebrando

# DIAGNÓSTICO

Normalmente se faz por exame de imagem, preferencialmente Tomografia Computadorizada devido a sua rapidez e disponibilidade, a qual demonstra a presença de sangue nas cisternas da base e nos sulcos corticais. mas se o sangramento for pequeno pode não aparecer no exame, e deve ser realizado exame do líquido.



Existe uma classificação tomográfica da hemorragia subaracnoide, Escala de Fisher, a qual é utilizada para avaliar o grau da HSA, bem como a possibilidade de vasoespasm (será abordado à frente) pós HSA.



Mais recentemente, a Escala de Fisher foi modificada:

• **Classificação Tomográfica de Fisher (Modificada):**

- Nenhum sangue visível na tomografia

1 – Lâminas sanguíneas/espessura inferior a 01mm sem hemorragia intraventricular

2 – Lâminas sanguíneas/espessura inferior a 01 mm com hemorragia intraventricular

3 - Lâminas sanguíneas/espessura superior a 01mm sem hemorragia intraventricular

4 - Lâminas sanguíneas/espessura superior a 01 mm com hemorragia intraventricular

Como já citado, em uma forte suspeita, e com a tomografia normal, devemos proceder a punção lombar e coleta do líquido, o qual se apresentará hemorrágico nas primeiras 12 horas, ou xantocrômico após. Outra opção é ir direto para a angiografia.



O diagnóstico e tratamento precoce de possíveis lesões vasculares (MAVs ou aneurismas), constituem a principal arma no tratamento, com foco na prevenção de complicações potencialmente fatais, como veremos a seguir.

# **COMPLICAÇÕES**

**Ressangramento:**

Geralmente ocorre nas primeiras 24 horas com uma taxa de mortalidade de quase 80%. Sua prevenção é feita com medidas clínicas gerais (repouso absoluto, laxantes, analgésicos, ansiolíticos), combate à hipertensão arterial, além de buscar a presença ou não de lesões vasculares o mais rápido possível.

Se existir hipertensão arterial, o combate deve ser feito com drogas endovenosas tituláveis, sendo a mais clássica o Nitroprussiato de Sódio, estando o alvo da PA sistólica inferior a 160mmHg, com o cuidado de se evitar hipotensão, o que pode agravar o risco de vasoespasmos como veremos adiante.

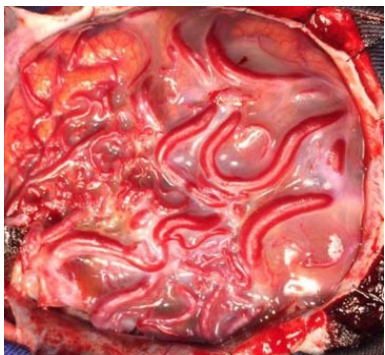
Se detectada alguma lesão vascular, essa deve ser tratada o mais breve possível! Para isso, atualmente existem duas técnicas utilizadas. A mais antiga, clássica, é a microcirurgia vascular com a implantação de um clip metálico (atualmente de titânio) ocluindo o colo do aneurisma. A outra, é a embolização por via endovascular, utilizando filamentos espirais (coils), faz-se o preenchimento do interior do aneurisma levando a sua oclusão.

A técnica eleita, depende basicamente da experiência da equipe envolvida no atendimento.

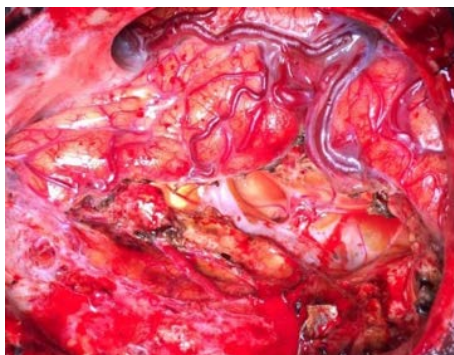Um estudo conduzido no Brasil (SUS), onde foram avaliadas 34.037 internações de HSA aneurismáticas, no período de 2008 a 2017, demonstrou uma média de permanência hospitalar de 16,9 dias para os pacientes submetidos a microcirurgia e 7,5 dias para aqueles submetidos a embolização.

A taxa de mortalidade média variou de 9,33% a 11,80% para os que foram submetidos a microcirurgia, enquanto naqueles submetidos à embolização, a taxa de óbitos variou de 5,05% a 6,51% (36).

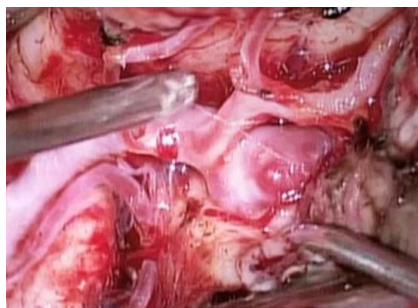## MICROCIRURGIA



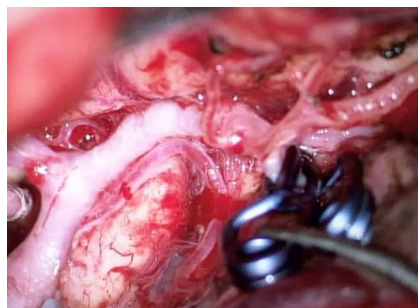Malformação Arteriovenosa



Após a ressecção



Aneurisma

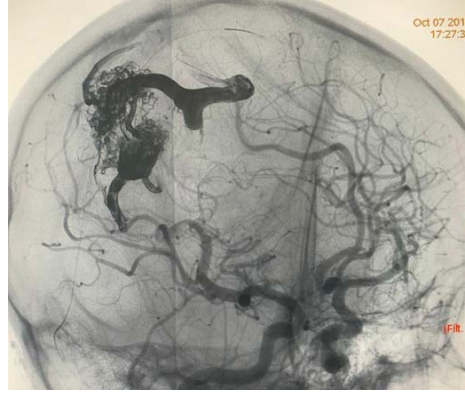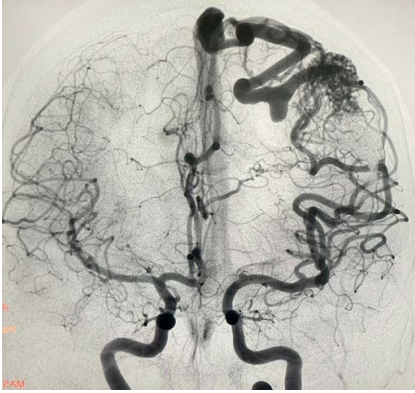


Clips ocluindo o colo do aneurisma

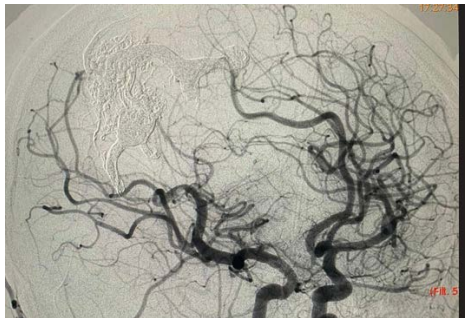
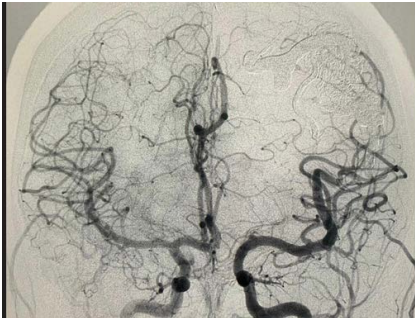
# TERAPIA ENDOVASCULAR

## TÉCNICA ENDOVASCULAR PARA MAVs

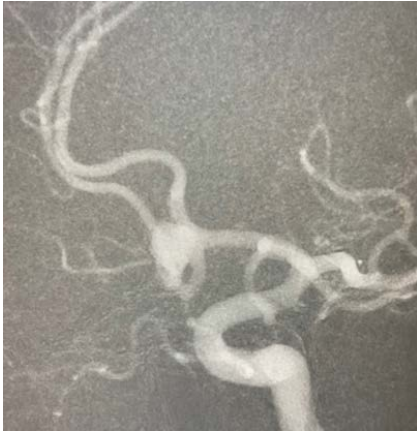

Malformação Arteriovenosa

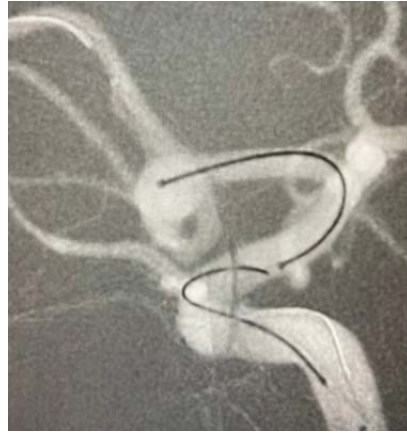

Após embolização

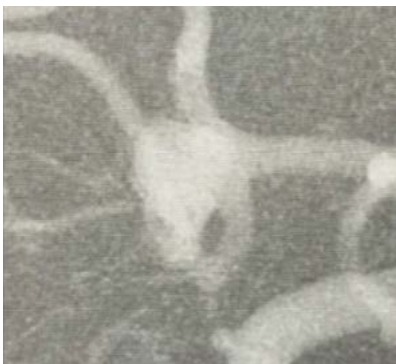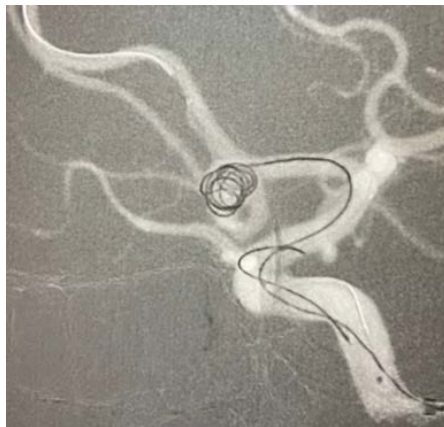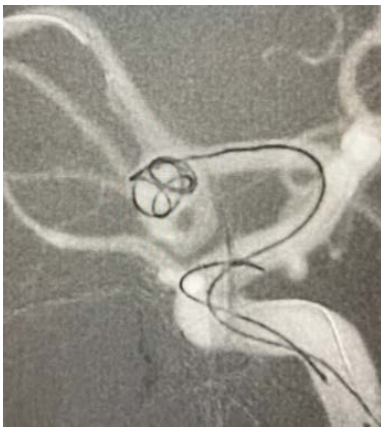## TÉCNICA ENDOVASCULAR PARA ANEURISMAS



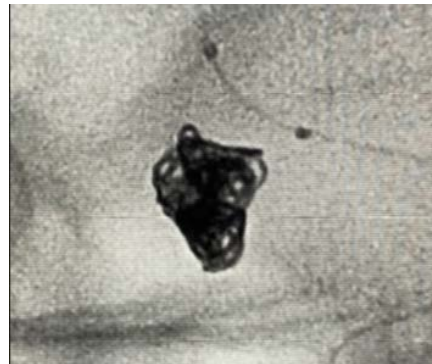Aneurisma



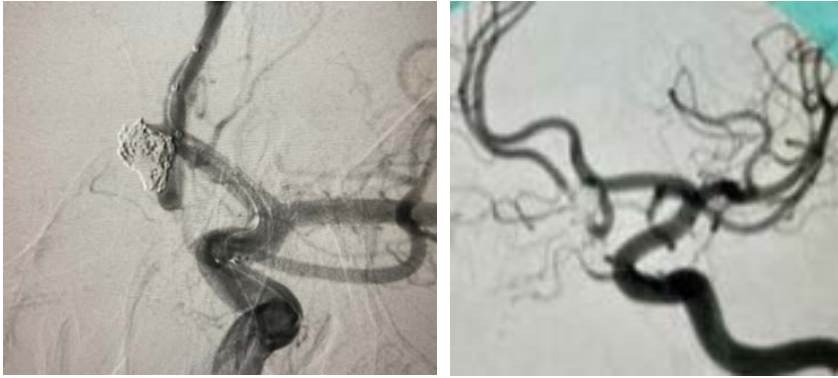Início da Embolização



Antes da embolização



Conjunto de "coils" dentro do aneurisma



Aneurisma excluído da circulação

## Vasoespasmos

A presença dos produtos da degradação do sangue no espaço sub-aracnoideo pode levar à constrição dos vasos sanguíneos próximos ao sangramento, o que se denomina vasoespasmos.

Pode ser assintomático ou provocar piora da cefaleia, rebaixamento do nível de consciência e/ou déficits neurológicos focais, visto que a constrição do vaso gera isquemia na área por ele nutrida, e assim, além do quadro hemorrágico, teríamos um quadro isquêmico por consequência.

Ocorrem entre o **4º e o 14º dia**, sendo o pico maior no 7o. dia.

Os pacientes devem ser mantidos euvolêmicos e normotensos, e para a sua **prevenção**, atualmente é utilizada a Nimodipina 60mg de 4/4hs por 21 dias, iniciada até 96hs após o ictus. Os pacientes devem ser monitorados por Doppler Transcraniano, a fim de um **diagnóstico** precoce, e, se detectado, nos casos de vasoespasmos sintomáticos, o tratamento específico deve ser iniciado de imediato.

Para seu **tratamento** utilizava-se muito a chamada terapia dos 3 H (Hipertensão, Hipervolemia e Hemodiluição). A hipertensão, por vezes, era até induzida farmacologicamente, visto que uma pressão elevada no interior do vaso poderia dificultar a sua constrição, mantendo assim o fluxo, **mas** era necessário que o paciente já estivesse com o aneurisma ocluído para que não houvesse um ressangramento.

Hoje, as intervenções endovasculares com aplicação intra-arterial de substâncias espasmolíticas, como a nicardipina e verapamil, e a angioplastia (dilatação com balão) do vaso, são as técnicas mais utilizadas em casos de vasoespasmos sintomáticos.

## **Hidrocefalia:**

Decorrentes da obstrução gerada pelo sangue no trânsito liquórico, ocorre em cerca de 20% dos pacientes que tiveram HSA.

O sangue quando presente dentro do Sistema Ventricular, obstrui a saída do líquido de dentro dos ventrículos para o espaço subaracnoideo, o que se chama de HIDROCEFALIA OBSTRUTIVA.

O sangue quando presente no espaço subaracnoideo leva a problemas na absorção do líquido através das granulações aracnoides, as quais permitem a passagem do líquido para os seios venosos da duramater, principalmente para o seio sagital superior. Nesses casos, fica preservada a comunicação dos ventrículos com o espaço subaracnoideo, e, por isto, esta forma de hidrocefalia é chamada de HIDROCEFALIA COMUNICANTE.

Podem ser transitórias. Se sintomáticas, podem ser tratadas por uma derivação ventricular externa, mas se não houver resolução espontânea, uma derivação ventricular definitiva (geralmente para o peritônio) pode ser necessária.

### **Complicações clínicas:**

Além do combate à dor, náuseas/vômitos, febre (70% dos casos), anemia (alvo: Hemoglobina entre 8,0 e 10,0) e agitação, devemos focar em:

### **Distúrbios Hidroeletrólíticos:**

A principal complicação clínica é a hiponatremia (baixa do Sódio - Na) geralmente por lesão hipotalâmica causando Síndrome de Secreção Inapropriada do Hormônio Antidiurético (SIADH – sigla em inglês), a qual é mais frequente em pacientes euvolêmicos, ou uma Síndrome Perdedora de Sódio, mais comum em pacientes hipovolêmicos. Pode cursar com edema cerebral difuso, evoluindo com rebaixamento do nível de consciência e crises convulsivas.

### **Crises convulsivas:**

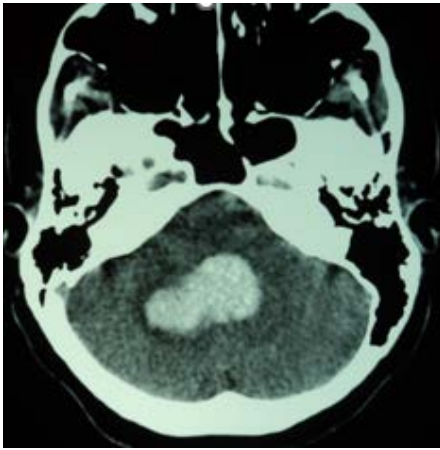
Podem ocorrer em até 26% dos pacientes. A presença do sangue e seus elementos de degradação, junto ao córtex cerebral pode provocar irritação e crise convulsiva. Sua ocorrência pode gerar elevação da pressão arterial e conseqüente ruptura de um aneurisma ou de uma MAV, assim, costuma-se fazer profilaxia por um período variável, geralmente curto (no mínimo até a oclusão do aneurisma), mas ainda não existe consenso na literatura. Atualmente a drogas mais utilizadas são a fenitoina e a Lacosamida, essa última apresenta vantagem por ter um potencial cardiotoxíco (arritmogênico) inferior a fenitoina.

### **Complicações cardíacas:**

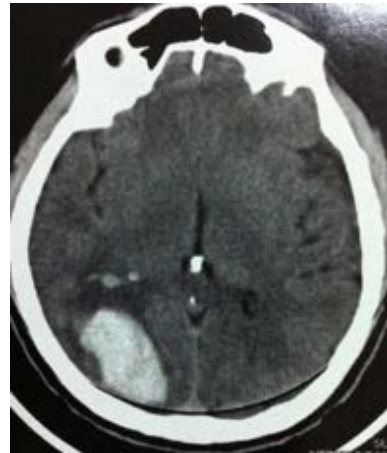Podem apresentar alterações no ECG como depressão do segmento ST, inversão de onda T profundas, ondas U proeminentes, fibrilação ventricular, e até mesmo parada cardíaca. Pode ainda ocorrer disfunção ventricular esquerda com aumento dos níveis de troponina, elevação do segmento ST simulando um IAM, mas o cateterismo mostra coronárias normais. Tal condição é conhecida como miocardiopatia por estresse de Takotsubo (35).

# **HEMORRAGIA INTRAPARENQUIMATOSA**

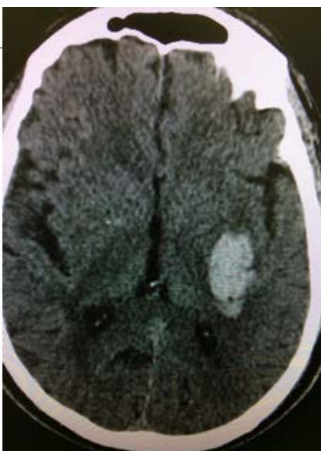
São aquelas que ocorrem dentro do tecido, do parênquima, cerebral. Independente da etiologia, podem ocorrer em qualquer parte do encéfalo. Como já exposto, as mais profundas, localizadas na base do cérebro, nos núcleos da base, geralmente são provocadas por hipertensão arterial, e as mais superficiais, localizadas nos lobos cerebrais (lobares), quando ocorrem nos idosos devemos pensar mais em angiopatia amiloide, em pessoas de meia idade, em causas lesionais como tumores, vasculites e problemas sistêmicos, e, nos mais jovens (abaixo dos 30 anos), principalmente MAVs e cavernomas.



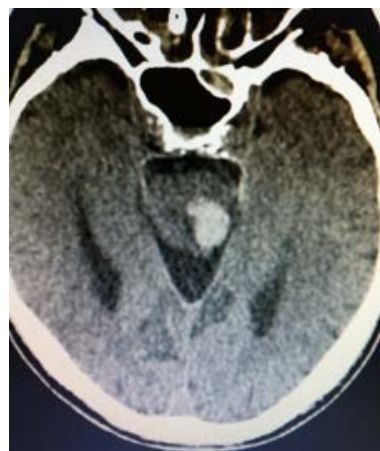Núcleos da Base



Lobo Occipital



Cerebelo



Tronco Encefálico



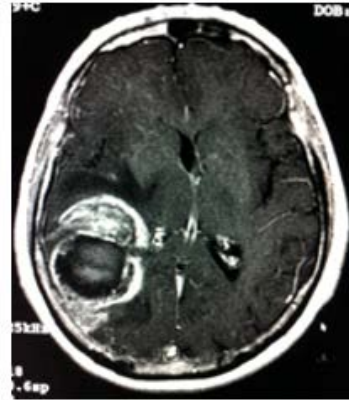
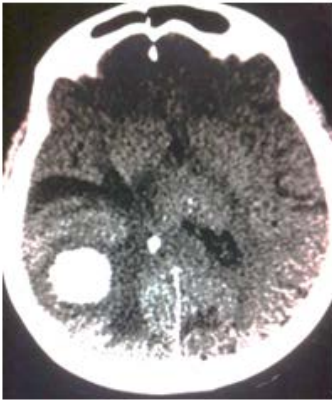
## QUADRO CLÍNICO

Normalmente, o **quadro clínico** é de início agudo. O paciente pode apresentar **cefaleia** súbita, ou rapidamente progressiva, vômitos em jato, e **déficit neurológico focal**, de acordo com a localização da hemorragia, podendo ser motor, sensitivo, de linguagem (dis/afasia), restrição do campo visual, cerebelar (dis/abasia, dis/astasia, incoordenação), e até mesmo com mudança comportamental sugestiva de quadro psicótico agudo.

Como o sangramento é dentro do parênquima, se não houver extravasamento do sangue para as vias liquóricas, ao exame físico, o paciente **não apresenta sinais meníngeos**. Dependendo da localização, principalmente nas estruturas da fossa posterior, pode ocorrer rebaixamento do nível de consciência, coma e morte súbita. **Sangramentos pequenos** podem ocorrer **sem cefaleia**.

## DIAGNÓSTICO

É feito por exame de imagem, geralmente Tomografia Computadorizada e na suspeita de hemorragia lesional encefálica, a investigação deve ser complementada por Ressonância Magnética e/ou Angiografia Cerebral.



Glioblastoma

Na suspeita de problemas sistêmicos, baseada em dados colhidos na anamnese, realiza-se também exames de sangue.

O **prognóstico** é sempre reservado, e a Tomografia permite um cálculo do volume do hematoma, o que permite tecer uma estimativa da mortalidade em 30 dias:

**Volume menor que 30ml:** mortalidade de 07% a 25%

**Volume entre 30ml e 60ml:** mortalidade de 60% a 65%

**Volume maior que 60ml:** mortalidade de 70% a 95%

## TRATAMENTO

Não existe um tratamento clínico específico para a hemorragia intraparenquimatosa, sendo o objetivo maior dar suporte vital e combater a hipertensão intracraniana, buscando manter o fluxo sanguíneo cerebral.

### **Suporte ventilatório:**

Suplementação de O<sub>2</sub> deverá ser fornecida se a saturação de O<sub>2</sub> estiver inferior a 94%, e o paciente deverá obrigatoriamente ser intubado se Glasgow abaixo de 09!

### **Manutenção do Fluxo Sanguíneo Cerebral:**

Para que seja mantida a viabilidade do tecido cerebral, ele deve ser oxigenado e nutrido pelo sangue, assim, devemos buscar garantir a Pressão de Perfusão Cerebral (PPC).

Em outras palavras, a Pressão Arterial Média (PAM) deve ser superior à Pressão Intracraniana (PIC) para que o sangue continue circulando pelo cérebro. Assim temos a seguinte fórmula: **PPC = PAM – PIC**. A PPC deve ser mantida **acima de 70mmHg**.

Desta forma, o médico pode atuar tanto na Pressão Arterial quanto na Pressão Intracraniana para manter a perfusão cerebral, como veremos a seguir.

### **Terapia Anti-Hipertensiva:**

O controle da Pressão arterial nas primeiras 24hs, da mesma maneira que no AVC Isquêmico, deve ser feito com drogas endovenosas tituláveis sendo o Nitroprussiato a mais clássica.

Desde 2008, vários trabalhos têm sido realizados no sentido de buscar o melhor alvo da PA (INTERACT/2008, ATACH/2010, INTERACT 2/2013, SAMURAI-ICH 2015, ATACH 2/2018) e o alvo básico é de 140mmHg a 160mmHg para a PA Sistólica.

Esses estudos também concluíram que algumas pessoas poderiam se beneficiar de uma terapia anti-hipertensiva mais rigorosa (alvo de PA Sistólica inferior a 140mmHg), que seriam aquelas com:

- Ictus inferior a 06 horas
- PA Sistólica de entrada inferior a 220mmHg
- Função renal normal
- Uso de anticoagulantes
- Marcadores de imagem sugestivos de expansão do hematoma

Se a PA estiver em níveis normais, não devemos intervir!

### **Medidas de Combate a Hipertensão Intracraniana:**

- Cabeceira elevada (30 graus), com o cuidado para evitar flexão do pescoço acarretando dificuldade da drenagem venosa, “cabeça em posição neutra”.

- Analgesia.

- Se houver rebaixamento do nível de consciência, geralmente com Glasgow abaixo de 09, o paciente deverá ser intubado e implantado Monitor de Pressão Intracraniana (PIC), e junto com as medidas de combate a hipertensão intracraniana, devemos garantir uma PPC adequada.

Define-se por **Hipertensão Intracraniana** quando a **PIC** permanece igual ou **superior à 20mmHg por mais de cinco minutos**. As medidas adotadas para seu controle são:

- **Osmoterapia:** as soluções Salinas Hipertônicas e o Manitol são as mais utilizadas. Promovem passagem de água dos tecidos para dentro dos vasos a qual é eliminada pelos rins. Isso reduz o edema e o volume cerebral de uma maneira geral.

- **Corticoides:** apesar de altamente eficazes na redução da PIC em processos neoplásicos e infecciosos (edema vasogênico), não apresentam eficácia para redução da PIC nos processos hemorrágicos (edema citotóxico). Alguns autores advogam o uso nas hemorragias ventriculares

e subaracnoide com a intenção de reduzir aderências cicatriciais que podem gerar hidrocefalia, todavia devem ser usados com cautela, pois aumentam o risco de infecção, hiperglicemia, e hemorragia digestiva.

- **Sedação:** o uso de sedativos (benzodiazepínicos, propofol, morfina), sobretudo associados à bloqueadores neuromusculares, diminui as demandas metabólicas do encéfalo, e, na persistência da Hipertensão Intracraniana, pode-se lançar mão do “coma induzido por barbitúricos”, com monitorização eletroencefalográfica continua (o risco deste método é a hipotensão arterial que pode diminuir a PPC).

- **Hiperventilação:** com o objetivo de reduzir a pressão parcial de gás carbônico (alvo entre 25mmHg e 30mmHg). A hipocapnia (baixa do CO<sub>2</sub>) leva à vasoconstrição cerebral e com isso diminui o volume sanguíneo circulante, diminuindo a PIC, todavia não pode ser usada por muito tempo, pois torna-se ineficaz devido às alterações metabólicas compensatórias.

-No insucesso com as medidas anteriores avaliar indicação de tratamento cirúrgico como veremos mais adiante.

### **Reversão de agentes anticoagulantes:**

É dramática a situação quando a hemorragia ocorre na vigência do uso de drogas anticoagulantes, sendo mister a terapia de reversão desses, em caráter emergencial.

### **HEPARINA:**

A meia vida de eliminação da heparina varia de 30min a 90min e a terapia de reversão é feita com PROTAMINA, sendo a dose variável de acordo com o tempo de administração da última dose de heparina:

- Imediata: Protamina 1mg para cada 100 U de heparina administrada
- 30min a 02 horas: Protamina 0,5mg para cada 100 U de heparina administrada
- Acima de 02 horas: Protamina 0,25mg para cada 100 U de heparina administrada
- A dose máxima de Protamina é de 50mg, administrada na velocidade máxima de 5mg por minuto

### **ENOXAPARINA:**

A meia vida de eliminação, se a função renal estiver normal, varia de 03hs a 05hs, e a PROTAMINA reverte cerca de 60% do efeito, sendo sua dose também dependente do tempo de administração da última dose.

< 08hs: 1mg de Protamina para 1mg de Enoxaparina

08 – 12hs: 0,5mg de Protamina para 1mg de Enoxaparina

> 12hs: não há efeito benéfico da Protamina

Se houver sangramento potencialmente fatal, administrar Concentrado de Complexo Protrombínico 50UI/Kg de peso em 10 minutos (dose máxima 2000 UI) e/ou 02 unidades de Plasma Fresco Congelado.

### **VARFARIN:**

A terapia de reversão varia conforme o RNI e a gravidade do caso, sendo a Vitamina K e o Concentrado de Complexo Protrombínico as opções.

< 4,5 **sem** sangramento, reversão rápida necessária: Vitamina K 2,5mg VO

4,5 a 10 **sem** sangramento, considerar Vitamina K 1,0 a 2,0mg VO; se reversão rápida necessária, Vitamina K 2,5mg a 5,0mg VO

> 10 **sem** sangramento, Vitamina K 2,5mg VO; se reversão rápida necessária, Vitamina K 2mg INTRAVENOSA. Considerar uso de Concentrado de Complexo Protrombínico.

**COM SANGRAMENTO POTENCIALMENTE FATAL**, independente do RNI:

Vitamina K, 10mg IV, correr em 30 minutos

Concentrado de Complexo Protrombínico

RNI 1,5 a 3,9: 25 UI/Kg de peso

RNI 4,0 a 6,0: 35 UI/Kg de peso

RNI > 6,0: 50 UI/Kg de peso

Avaliar Plasma Fresco Congelado

### **RIVAROXABANA, APIXANA, EDOXABANA:**

A reversão é feita com Concentrado de Complexo Protrombínico, 50 UI/kg de peso (dose máxima 2000 UI), administrado por via intravenosa em 10 minutos. Deve-se ainda considerar o uso de Fator VIIa, 60 a 90 mcg/Kg de peso. ANDEXANET ALFA é uma nova droga usada como reversora desses novos anticoagulantes orais (NOACs), com resposta de até 82% após 12hs.

### **DABIGATRANA:**

Também é utilizado o Complexo de Concentrado Protrombínico, na mesma dosagem, e uma nova opção é a IDARUCIZUMABE, na dose de 5mg, divididas em dois “bolus” separados um do outro por 15 minutos.

### **Cuidados gerais:**

Devemos estar atentos e prevenir as principais complicações abaixo, além rastreio precoce de disfagia, devendo a dieta ser liberada apenas após avaliação de profissional especializado (fonoaudiólogo), bem como triagem infecciosa, principalmente pulmonar (broncoaspiração) e urinária (em usuários de cateteres).

### **Tromboembolismo venoso**

As pessoas vítimas de hemorragia cerebral apresentam um risco de tromboembolismo pulmonar 4x maior.

A prevenção nas primeiras 48hs se faz com meias de compressão intermitente, e a quimioprofilaxia deve ser iniciada apenas após esse período, onde possivelmente já ocorreu a estabilização do hematoma (30).

### **Crises convulsivas**

A hemorragia cerebral aumenta o risco de crises convulsivas, sobretudo quando acometem áreas corticais, todavia, habitualmente **não se faz** terapia preventiva a não ser que a pessoa venha a ter uma primeira crise.

Quando ocorrem na **primeira semana** do ictus, são chamadas **crises**

**sintomáticas**, pois ocorrem na vigência de uma lesão estrutural aguda. Quando aparecem após um longo período, geralmente 06 a 12 meses, podemos interpretar como uma epilepsia, visto que nesses casos o cérebro desenvolveu uma propensão a gerar crises epiléticas em decorrência da cicatriz existente, decorrente do AVC.

Em pacientes com rebaixamento do nível de consciência, sem a existência de Hipertensão Intracraniana, devemos realizar eletroencefalograma para descartar *“estado de mal epilético não convulsivo”*.



**TRATAMENTO CIRÚRGICO DOS  
ACIDENTES VASCULARES ENCEFÁLICOS  
QUANDO INDICAR?**

Apesar de alguns autores defenderem o uso de técnicas minimamente invasivas para remoção de pequenos coágulos, e melhora funcional, bem como a trombólise intraventricular, os trabalhos “MISTIE III PHASE 3 TRIAL” e “CLEAR III TRIAL” falharam em mostrar algum benefício (31, 32).

Atualmente, a indicação de cirurgia nos AVCs tanto hemorrágicos quanto isquêmicos, tem por **objetivo básico a redução, o alívio, da Pressão Intracraniana (PIC).**

A PIC pode elevar devido a dois fatores:

1- **“Efeito de massa”**, em outras palavras é o efeito provocado pela expansão do hematoma, ou pela expansão do tecido cerebral devido ao edema que se desenvolve no tecido no caso dos AVCs isquêmicos.

2- **Hidrocefalia**, a qual, como já descrito, pode ser uma **hidrocefalia obstrutiva**, quando existe sangue dentro dos ventrículos bloqueando o trânsito liquórico, ou existir compressão do sistema ventricular provocado por hematomas ou por tecido cerebral edemaciado consequente a isquemia. Outra forma de hidrocefalia pode ocorrer pela presença de sangue no espaço subaracnoideo, levando a transtorno na absorção do líquido; nesse caso, o Sistema Ventricular está se comunicando de maneira normal com o espaço subaracnoideo, por isso chamada de **hidrocefalia comunicante**.

Dessa forma, a indicação básica de cirurgia é tratar a hidrocefalia e o efeito de massa quando existentes. A seguir, faremos uma breve revisão dos procedimentos.

## CRANIOTOMIA

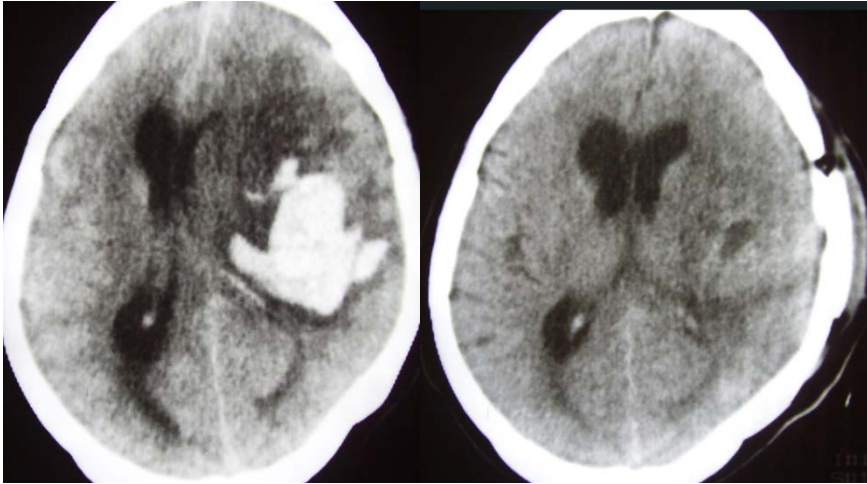
Realiza-se uma incisão no crânio, abrindo-se uma janela óssea para abordarmos o cérebro, e após o procedimento, recoloca-se o retalho ósseo em sua posição original.

Está indicada para podermos ter acesso ao cérebro, onde realizamos uma incisão no córtex cerebral e podemos remover o hematoma (coágulo), bem como tratar, se existir, a lesão que provocou a hemorragia (tumores, MAVs, cavernomas, aneurismas).

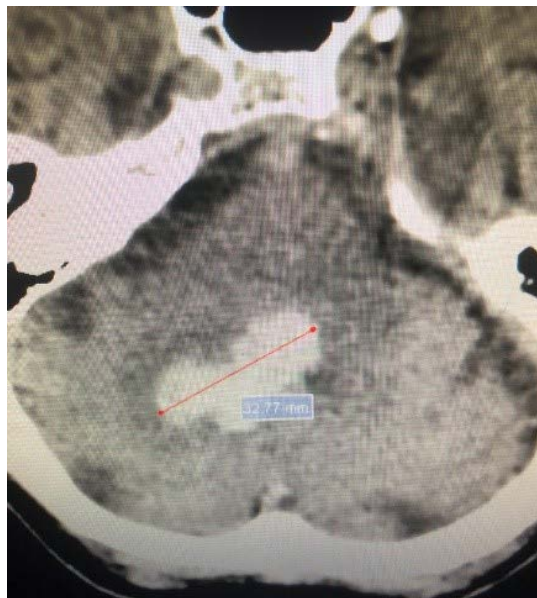
A craniotomia para drenagem do hematoma está indicada geralmente para aqueles pacientes com rebaixamento do nível de consciência, preferencialmente **hematomas lobares** volumosos (volume **maior que 30ml**), localizados até **01 centímetro de profundidade** em relação à superfície (córtex) cerebral, cuja imagem por tomografia mostra sinais de “efeito de massa”, sobretudo nos hematomas do lobo temporal, já que a parte média deste lobo (uncus) pode deslocar-se (herniar) através da tenda do cerebelo, e comprimir o tronco encefálico levando à insuficiência respiratória e morte devido à hérnia do uncus.

Os chamados sinais radiológicos de “efeito de massa” são:

- 1 - Apagamento dos sulcos corticais
- 2 - Apagamento ou redução do volume do ventrículo adjacente
- 3 - Apagamento das cisternas da base
- 4 - Desvio da linha média (principalmente se superior a 0,5cm), representada na região supratentorial pelo septo pelúcido e pelo III ventrículo, e na região infratentorial pelo IV ventrículo.



Nos **hematomas cerebelares** indica-se drenagem em hematomas com diâmetro (não volume!) maior que **3 cm**, ou na presença de hidrocefalia, ou apagamento das cisternas da base associada a rebaixamento do nível de consciência.

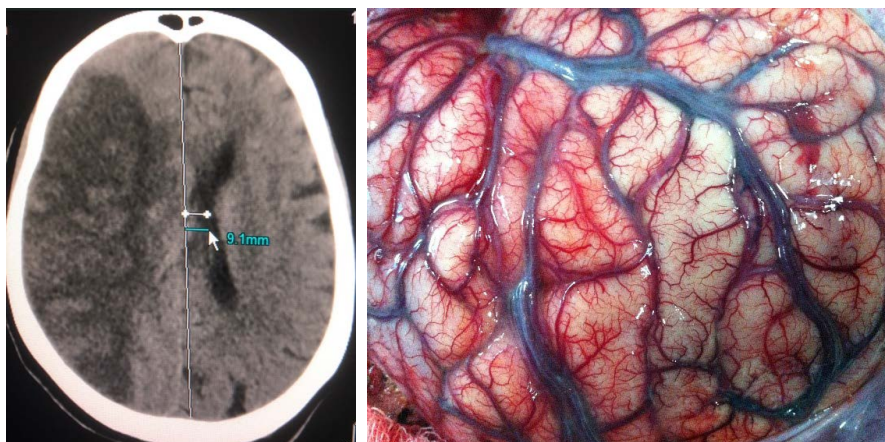


## CRANIECTOMIA

Realiza-se uma incisão no crânio, abrindo-se uma janela para abordarmos o cérebro, e após o procedimento, não se recoloca o retalho ósseo em sua posição original, deixa-se sem o osso com a finalidade do cérebro poder se expandir sem comprimir o tecido cerebral sadio. O osso pode ser guardado na gordura da parede abdominal.

Geralmente indicada quando o paciente apresenta rebaixamento do nível de consciência, na presença de edema encefálico, provocado por isquemia, onde o tecido expandido pelo edema apresenta “efeito de massa”, e, assim, abrimos espaço para que o cérebro possa expandir.

Usada principalmente nos casos de AVCs isquêmicos hemisféricos, na maioria das vezes ocasionados por obstrução da artéria cerebral média, e para os AVCs isquêmicos cerebelares que estejam ocasionando compressão do tronco encefálico e/ou hidrocefalia.



## **DERIVAÇÃO (LIQUÓRICA) VENTRICULAR**

Na presença de hidrocefalia muitas vezes temos de lançar mão da chamada derivação liquórica para aliviar a pressão intraventricular e por consequência a PIC.

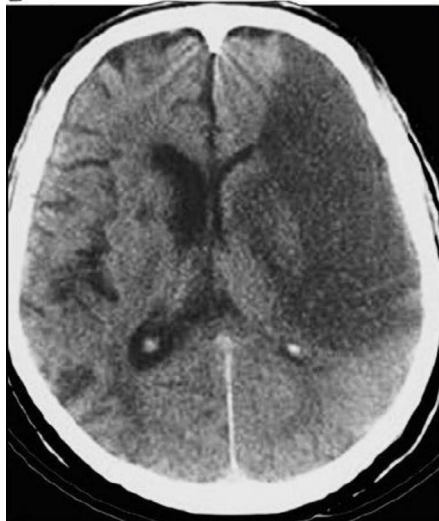Quando existe a possibilidade de a hidrocefalia resolver espontaneamente em alguns dias, por exemplo, quando existe compressão dos ventrículos por um hematoma, ou por um tecido edemaciado, podemos fazer uma derivação ventricular externa, onde o líquido será drenado do ventrículo para uma bolsa coletora externa. Esta poderá ficar no máximo 15 dias devido ao risco de infecção, mas poderá ser trocada.

Quando é remota essa possibilidade, ou seja, nos casos em que é muito provável que a hidrocefalia irá se manter, por exemplo nos casos de hemorragia subaracnoide, opta-se por fazer uma derivação ventricular interna, definitiva, onde o líquido será drenado do ventrículo para outra região do corpo, sendo a mais utilizada a cavidade peritoneal, ou seja, faz-se uma derivação ventrículo-peritoneal. É possível ainda derivar para o átrio cardíaco (derivação ventrículo-atrial), e até mesmo para o espaço inter-pleural (derivação ventrículo-pleural). Essa derivação definitiva só será realizada quando o líquido já estiver sem sangue, caso contrário, a chance de obstrução do sistema é grande.

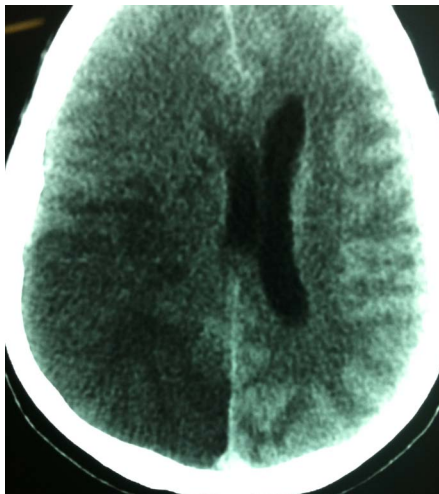
### **Prognóstico Cirúrgico**

Infelizmente, o prognóstico é sempre ruim, principalmente quando o paciente é admitido com Glasgow inferior à 6, e é preciso sempre bom senso para se indicar um procedimento cirúrgico.

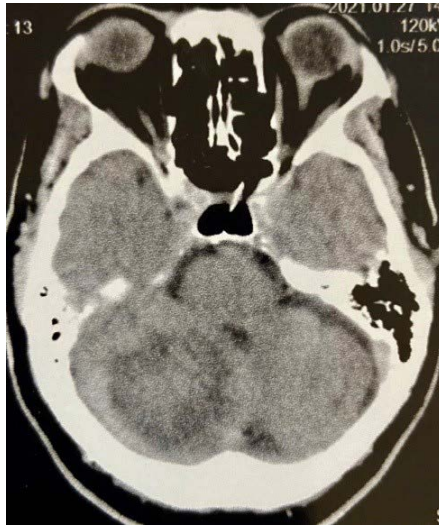
**BANCO DE IMAGENS**  
**PRINCIPAIS TIPOS DE ACIDENTES VASCULARES**



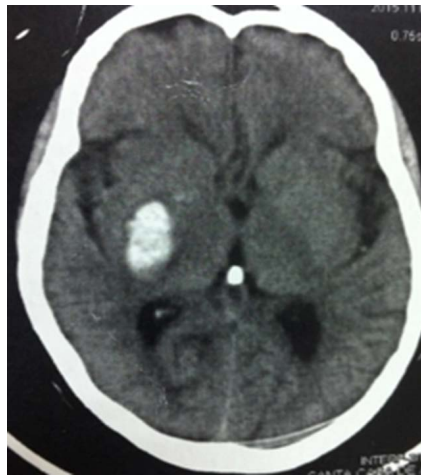Infarto frontoparietal esquerdo com apagamento de sulcos e compressão do ventrículo lateral esquerdo, sem desvio da linha média.



Infarto occipital direito com compressão e desvio do ventrículo lateral direito e da linha média (septo pelúcido).

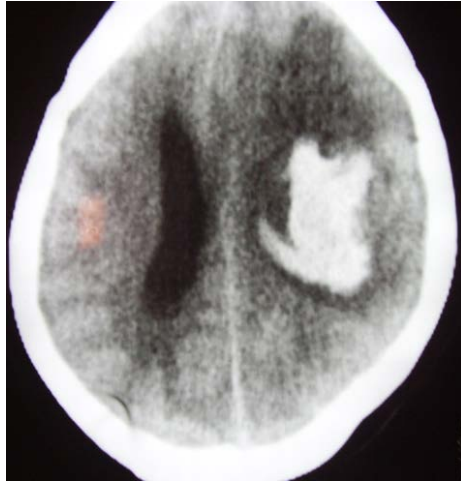


Infarto em hemisfério cerebelar direito com apagamento da cisterna pericerebelar direita, compressão e desvio do IV ventrículo.

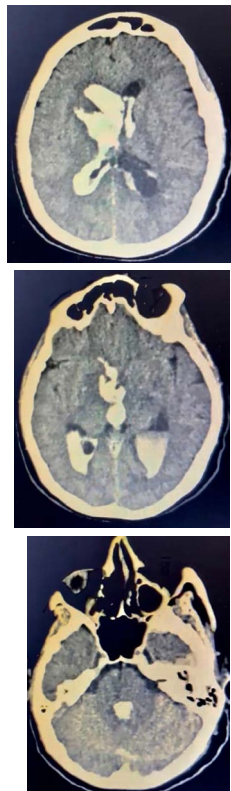


Hemorragia intraparenquimatosa profunda (núcleos da base), sem “efeito de massa”.

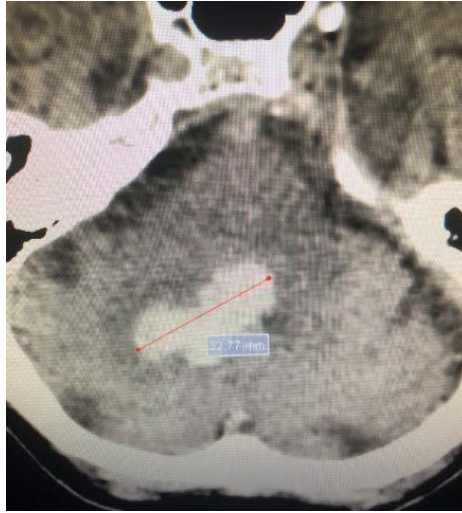



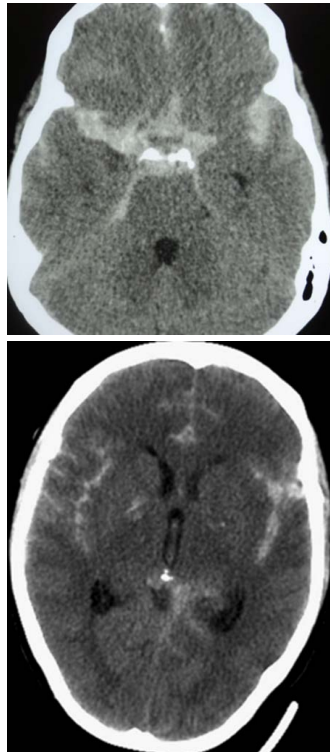
Hemorragia intraparenquimatosa com “efeito de massa”



Hemorragia profunda (tálamo) com extravasamento para os ventrículos.



Hematoma intracerebelar com apagamento do IV ventrículo.



Hemorragia subaracnoide (sangue nas cisternas da base e nos sulcos corticais).

# **TROMBOSE VENOSA CEREBRAL (TVC)**

É definida como a ocorrência de trombose nas veias cerebrais e/ou nos seios venosos da duramater, acometendo até 5,7X mais as mulheres, principalmente na 3ª e 4ª décadas de vida (33).

As trombozes podem estar relacionadas à estase, trauma e a estados de hipercoagulabilidade de sangue (Tríade de Virchow). Podem ser desencadeadas por infecções (incluindo COVID-19 e vacinas mRNA), TCE, neurocirurgia, desidratação, transtornos da coagulação (trombofilias), doenças inflamatórias, neoplasias, gravidez, puerpério, e uso de contraceptivos orais, visto que sua incidência aumentou muito após 1970, o que se associa a popularização desses medicamentos.

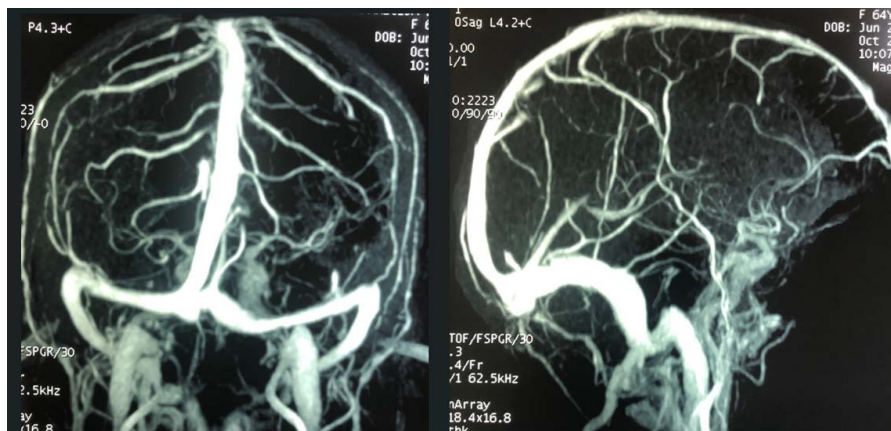
Ainda um diagnóstico clínico desafiador. Caracteriza-se pela ocorrência de cefaleia inédita, de forte intensidade, holocraniana, de evolução progressiva, muitas vezes o único sintoma. Déficit neurológico focal aparece em apenas 50% dos casos, o que dificulta o diagnóstico inicial. Podem ocorrer crises convulsivas de início focal, com ou sem generalização e apresentações atípicas, como por exemplo, o quadro abrir com surto psicótico.

Existe um score diagnóstico (sensibilidade 83%, especificidade 86,8%) para auxílio diagnóstico, associado a dosagem do “D-Dímero” (34).

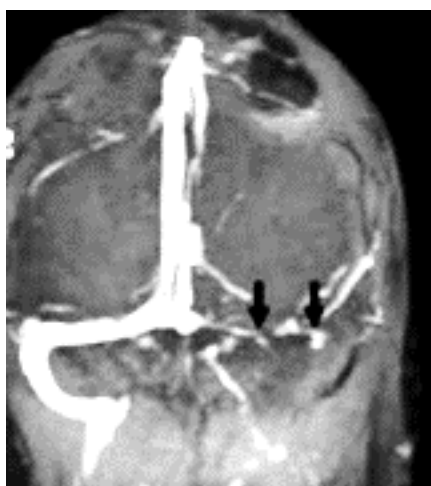
CVT Clinical Score.	
Component	Points
Seizure(s) at presentation	4
Known thrombophilia	4
Oral contraception	2
Duration of symptoms >6 days	2
Worst headache ever	1
Focal neurologic deficit at presentation	1
<sup>a</sup> D-Dimer $\geq 500 \mu\text{g/L}$	<sup>a</sup> 3

Interpretation: Low risk – 0-2, Moderate risk – 3-5, High risk – greater than 6.  
<sup>a</sup> D-dimer is not a mandatory part of the score, but if obtained, a D-dimer  $\geq 500 \mu\text{g/L}$  is 3 points.

Apesar de o exame de tomografia poder apresentar sinais indiretos, o diagnóstico se faz preferencialmente com estudo venoso por Angiorressonância.

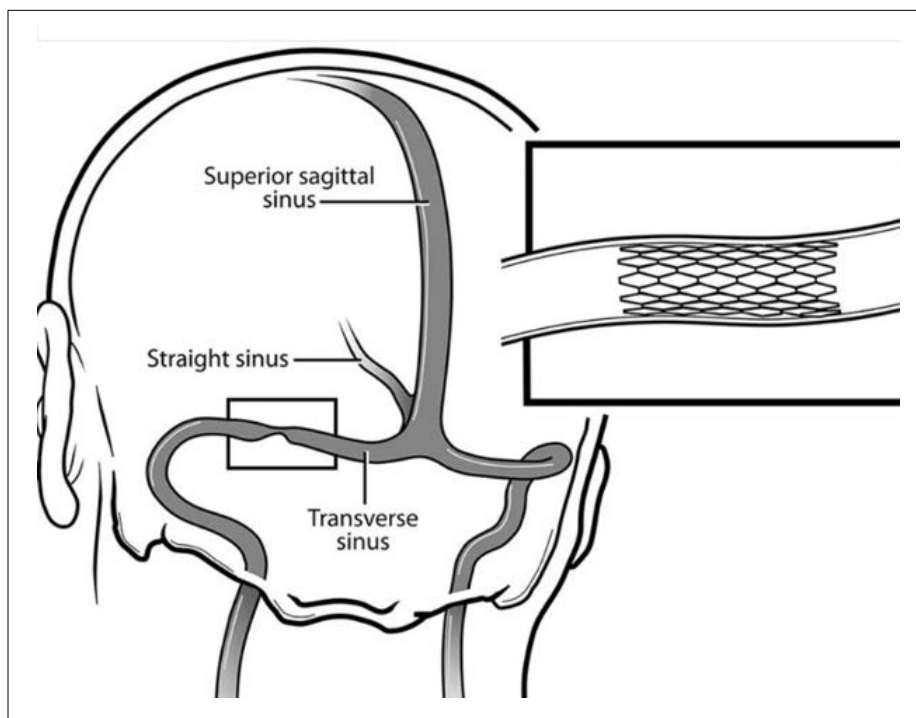


Angiografia Venosa Normal



Trombose do seio transversos esquerdo

O tratamento de maior evidência ainda é com anticoagulantes, mas já existem fortes evidências com o uso de técnicas endovasculares.



Em casos de infartos hemorrágicos com grandes coleções, podemos indicar a drenagem através de craniotomias, e em caso de edema cerebral hemisférico, podemos lançar mão de hemicraniectomia descompressiva, utilizando a mesma técnica aplicada para os infartos malignos da artéria cerebral média.

## REFERÊNCIAS

- 1- Manual de rotinas para atenção ao AVC do Ministério da Saúde 2013, Brasília DF.
- 2- Bensenor M. Isabela M. et al. Prevalência de Acidente Vascular Cerebral e de Incapacidade Associada no Brasil: Pesquisa Nacional de Saúde – 2013. Arquivos de Neuro-Psiquiatria, São Paulo, v. 73, n.9, p. 746 – 750, set. 2015.
- 3- Sociedade Goiana de Pediatria alerta sobre incidência de AVC em crianças e adolescentes. Notícias SGO, 30/10/2023, Assessoria de comunicação/SGP.
- 4- Pontes-Neto O M et al. Stroke Awareness in Brazil, Alarming Results in a Community-Based Study. Stroke, 2008; 39: 292 – 296.
- 5- Lidman R B et al. Conditions That Mimic Stroke in the Emergency Department. Arch. Neurol. 1995; 52: 1119 – 1122.
- 6- Lepper M H et al. Systematic Review of Sex Differences in Ischemic Strokes Among Young Adults: Are Young Women Disproportionately at Risk? Stroke 2022; 53: 319 – 327.
- 7- Committee for the trial of ORG 10172 in Acute Stroke Treatment (TOAST) investigators. Low Molecular Weight Heparinoid, ORG 10172 (Danaparoid), and Outcome After Acute Ischemic Stroke. JAMA 1998; 279 (16): 1265 – 1272.
- 8- Olvert A. et al., for the MR CLEAN Investigators. A Randomized Trial of Intraarterial Treatment for Acute Ischemic Stroke. N Engl J Med 2015; 372:11-20. DOI: 10.1056/NEJMoa1411587.

09- Hacke W, Schwab S, Horn M, Spranger M, De Georgia M, Von Kummer V. "Malignant" middle cerebral artery territory infarction. Arch Neurol. 1996; 53:309-15.

10- Cushing H. The establishment of cerebral hernia as a decompressive measure of inaccessible brain tumors; with the description of intermuscular methods of making the bone defect in temporal and occipital regions. Surg Gynecol Obstet. 1905; 1:297-314.

11- Greenwood Jr J. Acute brain infarctions with high intracranial pressure: surgical indications. Johns Hopkins Med J. 1968; 122:254-60.

12- Rengachary SS, Batnitzky S, Moranz RA. Hemicraniectomy for acute massive cerebral infarction. Neurosurgery. 1981; 8:321-8.

13- Rieke K, Schwab S, Krieger D. Decompressive surgery in space-occupying hemispheric infarction: results of an open prospective trial. Crit Care Med. 1995; 23:1576-8.

14- YangXF, YaoY, HuWW, LiG, XuJF, ZhaoXQ, et al. Is decompressive craniectomy for malignant middle cerebral artery infarction of any worth? J Zhejiang Univ Sci. 2005; B6: 644-9.

15- Schwab S, Steiner T, Aschoff A, Schwarz S, Steiner HH, Jansen O, et al. Early hemicraniectomy in patients with complete middle cerebral artery infarction. Stroke. 1998; 29:1888-93.

16- Carter BS, Ogilvy CS, Candia GJ, Rosas HD, Buonanno F. One-year outcome after decompressive surgery for massive nondominant hemispheric infarction. Neurosurgery. 1997; 40:1168-76.

17- Gupta RE, Connolly S, et al. Hemicraniectomy for massive middle cerebral artery territory infarction: A systematic review. Stroke. 2004; 35:539-43.



- 18- Woertgen C, Erban P, Rothoerl RD, Bein T, Horn M, Brawanski A. Quality of life after decompressive craniectomy in patients suffering from supratentorial brain ischemia. *Acta Neurochir (Wien)*. 2004; 146:691-5.
- 19- Yao Y, Liu W, Yang X, Hu W, Li G. Is decompressive craniectomy for malignant middle cerebral artery territory infarction of any benefit for elderly patients? *Surg Neurol*. 2005; 64:165-9.
- 20- Amorim RLO, Paiva WS, Figueiredo EG, Andrade AF, Teixeira MJ. Surgical treatment of acute cerebral infarction. What are the evidences? *Arq. Bras Neuroc* 2009; 28(1): 19-23.
- 21- Vahedi K, Hofmeijer J, Juettler E, Vicaut E, George B, Algra A, et al. Early decompressive surgery in malignant infarction of the middle cerebral artery: a pooled analysis of three randomised controlled trials. *Lancet Neurol*. 2007; 6:215-22.
- 22- Von Kummer R, Meyding-Lamade U, Forsting M, Rosin L, Rieke K, Sartor K, et al. Sensitivity and prognostic value of early computed tomography in middle cerebral artery trunk occlusion. *AJNR*. 1994; 15:9-15.
- 23- Dawson J et al. European Stroke Organisation expedited recommendation for the use of short-term dual antiplatelet therapy early after minor stroke and high-risk TIA. *Eur Stroke J*. 2021; 6(2): CLXXXVII. Epub 2021 Mar 11.
- 24- Hao Q et al. Clopidogrel plus aspirin alone for acute minor ischaemic stroke or high risk transient ischaemic attack: systematic review and meta-analysis. *BMJ*. 2018; 363: k5108. Epub 2018 Dec 18.
- 25- Turan TN et al. Stroke Prevention in Symptomatic Large Artery Intracranial Atherosclerosis Practice Advisory: Report of the AAN Guideline Subcommittee. *Neurology* 2022;98(12):486.

26- Kleindorfer DO et al. 2021 Guideline for the Prevention of Stroke in Patients with Stroke and Transient Ischemic Attack: A Guideline from the American Heart Association/American Stroke Association. *Stroke*. 2021;52(7): e364. Epub 2021 May 24.

27- Chaturvedi S et al. Carotid endarterectomy-an evidence-based review: report of the Therapeutics and Technology Assessment Subcommittee of the American Academy of Neurology. *Neurology*. 2005;65(6):794.

28- January CT et al. 2019 AHA/ACC/HRS Focused Update of the 2014 AHA/ACC/HRS Guideline for the Management of Patients with Atrial Fibrillation: A Report of the American College of Cardiology/American Heart Association Task Force on Clinical Practice Guidelines and the Heart Rhythm Society in Collaboration with the Society of Thoracic Surgeons. *Circulation*. 2019;140(2): e125. Epub 2019 Jan 28.

29- Sakuma M et al. Optimal target of LDL cholesterol level for statin treatment challenges to monotonic relationship with cardiovascular events. *BMC Med* 2023; DOI: 10.1186/s12916-022-02633-5.

30- Martin D et al. The Clots in Legs Or sTockings after Stroke (CLOTS) 3 Trial: a randomised controlled trial to determine whether or not intermittent pneumatic compression reduces the risk of post-stroke deep vein thrombosis and estimate its cost-effectiveness.

31- Hanley D F et al. Efficacy and safety of minimally invasive surgery with thrombolysis in intracerebral haemorrhage evacuation (MISTIE III): a randomized, controlled, open-label, blinded endpoint phase 3 trial.

32- Hanley D F et al. Thrombolytic removal of intraventricular haemorrhage in treatment of severe stroke: results of the randomized, multicentre, multiregion, placebo-controlled CLEAR III trial.

33- Karadas S et al. Cerebral Venous Sinus Thrombosis Presentation in Emergency Department in Van, Turkey. *J. Pak. Med* 2014.

- 34- Spadaro A et al. Cerebral Venous Thrombosis: Diagnosis and Management in the Emergency Department Setting. Am J Emerg Med 2021; 47: 24-9. Available from: <https://doi.org/10.1016/ajem.2021.03.040>
- 35- Thaler A I et al. Neurologia Essencial. Artmed 2023, ISBN 978-65-5882-142-7.
- 36- Rosa E A S et al. Análise Comparativa Entre a Microcirurgia e o Tratamento Endovascular Com Embolização de Aneurismas Cerebrais no Brasil. Jornal Brasileiro de Neurocirurgia 2018; 29: 495 – 500, ISSN 0103-5118.
- 37- Bendzus M, et al. Endovascular Thrombectomy For Acute Ischaemic Stroke With Established Large Infarct: Multicentre, Open-Label, Randomized Trial, TENSION study.
- 38- Greeberg M S. Manual de Neurocirurgia, 8a. Edição, 2018 Editora Thieme Revinter.
- 39- Figueiredo E G et al. Conduas em Neurocirurgia, Fundamentos Práticos – Crânio, 2022, Editora Thieme Revinter.
- 40- Alexandrov Anne W. ZODIAC Study. International Stroke Conference, February 7 – 9, 2024, Phoenix, Arizona, US.

Os acidentes vasculares encefálicos representam um desafio médico significativo, impactando a vida de inúmeras pessoas em todo o mundo. Segundo a Sociedade Brasileira de Neurologia, no Brasil, milhares de indivíduos são afetados por essa condição, exigindo uma compreensão aprofundada, diagnóstico preciso e tratamentos eficazes.

Neste livro, o Dr. Marco Túlio França conduz os leitores por uma jornada de conhecimento e expertise, oferecendo uma visão abrangente sobre os acidentes vasculares encefálicos.

Acreditamos que esta obra contribuirá significativamente para o entendimento e tratamento dos acidentes vasculares encefálicos, promovendo uma melhoria na qualidade de vida daqueles que enfrentam esse desafio diariamente. Que este livro seja uma fonte valiosa de conhecimento e um guia compassivo para todos que buscam compreensão e alívio dos acidentes vasculares encefálicos.



**UniSALESIANO**

Centro Universitário Católico Salesiano Auxilium - Araçatuba - SP - Brasil